Zur

Aetiologie der Nephritis.

LANE MEDICAL LIBRARY
SAN FRANCISCO

Inaugural-Dissertation

vorgelegt

der hohen medicinischen Facultät

der

UNIVERSITÄT ZÜRICH

von

PAUL ERNST

von Zürich.

Genehmigt auf Antrag
des Herrn Prof. Dr. Edwin Klebs.

Zürich

Druck von Zürcher und Furrer.

1884.

Zur

Aetiologie der Nephritis.

Inaugural-Dissertation

vorgelegt

der hohen medicinischen Facultät

der

UNIVERSITÄT ZÜRICH

von

PAUL ERNST

von Zürich.

Genehmigt auf Antrag
des Herrn Prof. Dr. Edwin Klebs.

Zürich

Druck von Zürcher und Furrer.

1884.

Julius Jacobson

Med. und Phil. Dr.

in London

in treuer Freundschaft gewidmet.

Digitized by the Internet Archive
in 2025

https://archive.org/details/zuraetiologieder0000paul

Zur Aetiologie der Nephritis.

So oft und einlässlich auch in unsern Tagen die Frage der Nephritis in Angriff genommen worden sein mag — und sie scheint ja in der That der Hauptturnierplatz der Anatomen und Kliniker geworden, wo fast täglich Schlag auf Schlag die Hiebe fallen — so wenig hat doch bei Lichte besehen die Erkenntniss der aetiologischen Momente dieser so vielfach discutirten verhängnissvollen Affection erspriesslichen Vortheil daraus gezogen. Und in einer Zeit, da man auch im therapeutischen Lager die taktische Nothwendigkeit hat einsehen lernen, dass, um den Feind mit Erfolg zu bekämpfen, eine genaue Recognoscirung seiner Eigenart von Nöthen ist, in einer Zeit, wiederhole ich, da die Würdigung der indicatio causalis den Schlendrian des symptomatischen Curirens zu ertödten droht, da mag es dann doch als nicht ganz ungerechtfertigtes Unterfangen erscheinen, wenn, ob zwar an geringem Orte, Anstrengungen gemacht werden, einige Streiflichter auf die Aetiologie der Nephritis mittelst exact anatomischer Untersuchung zu werfen. Angesichts der Behutsamkeit, mit der die berufensten Kenner über die Aetiologie der Nephritis sich auslassen, hat ja doch gewiss das blosse sapere audere schon eine gewisse Berechtigung. Lassen wir Cohnheim[1]) selbst sprechen: „Das charakteristische Merkmal der chron. diff. Nephritiden, welches sie jedenfalls gegenüber den bisher besprochenen (acuten) Formen scharf unterscheidet, ist ihre Chronicität. Und zwar pflegen sie von vornherein als exquisit chron. Entzündungen einzusetzen und zu verlaufen und nur in ganz vereinzelten Fällen datirt der Anfang der Erkrankung von einer acuten Nephritis nach Scharlach u. dgl. Bei solchem Beginn kann man sich allenfalls vorstellen, dass die

[1]) Vorlesungen über allg. Pathol. II, pag. 335.

durch das Scharlachgift herbeigeführte entzündliche Veränderung der Glomeruli und der Harnkanälchenepithelien so schwer war, dass zwar nicht ein rapide lethaler Verlauf eingetreten ist, indess der Organismus die Erkrankung auch nicht bald zu überwinden vermocht hat; so kann der acut begonnene M. Brightii viele Monate sich hinschleppen, bis er entweder nach mehr als Jahresfrist zum schlimmen Ausgang oder aber zur Heilung kommt. Für die sehr grosse Mehrzahl der chron. Nierenentzündungen kann indess eine derartige Annahme nicht zutreffen, weil sie, wie gesagt, als ganz schleichende Processe einhergehen, der Art, dass es in der Regel ganz unmöglich ist, den Anfangstermin der Krankheit zu fixiren. Für die Erklärung dieser Formen sind wir, soviel ich sehe, nothwendig darauf hingewiesen, entweder die dauernde Existenz gewisser entzündungserregender Ursachen im Organismus resp. in der Niere zu postuliren, oder anzunehmen, dass bestimmte schädliche Einflüsse, die an sich vielleicht nicht von besonderer Intensität sind, sich sehr oft wiederholen. In diese beiden Kategorien fallen in der That die hauptsächlichsten der Momente, die man seit lange als Ursachen chron. Nierenentzündungen beschuldigt hat. So auf der einen Seite Gicht, Malaria und constitut. Syphilis, auf der andern chron. Bleivergiftung, der häufige Genuss alkoholischer Getränke und oft wiederholte Erkältungen und Durchnässungen der gesammten Haut oder einzelner Hautabschnitte, z. B. der Füsse."

Wenn ich aber nun diesen Reigen überblicke, so kann ich die Bemerkung nicht unterdrücken, dass keiner der angeführten Causalmomente vollauf befriedigt. Keiner beantwortet die Frage, welcher materia peccans denn wohl jene interstitiellen winzigen Entzündungsherdchen zuzuschreiben sind, deren Chronicität und schubweise frequente Häufung schliesslich das Endresultat der entzündlichen Granularniere hervorbringt. Der entzündlichen hebe ich ausdrücklich hervor; denn es ist eine den path. Anatomen recht geläufige Thatsache, dass Granularnieren, ohne jemals zur klinischen Aperception gekommen zu sein, ohne jemals dem Träger wesentliche Störungen verursacht zu haben, bei Sectionen nicht nur seniler, sondern wol auch vollkräftiger Körper überraschen. Demgemäss nimmt denn auch Ziegler[1]) seine arteriosklerot. Form

[1]) Deutsches Archiv f. klin. Med. Bd. XXV.

und wenn ich nicht irre auch jene, durch temporäre Aufhebung der Blutzufuhr oder giftige mit dem Blut kreisende Agentien degenerirten Nieren mit grösster Bestimmtheit von der Entzündung aus. All' diese Erwägungen, unterstützt durch die bekannten Versuche Buchwalds und Littens[1]), helfen uns, auch die Entstehung jener Nieren in's rechte Licht zu setzen, bei denen man eine Disposition zu Morb. Brightii durch erhöhten venösen Druck annehmen zu dürfen glaubte. Ich habe hier neben Robinson[2]) und nach ihm Frerichs, welche auf die Stauung als aetiol. Moment recurrirten, namentlich Luschka's[3]) casuistischen Beitrag im Sinne, wo ein Phlebolith zwischen for. ovale und septum atriorum und Mündung der cava inferior, letztere verengernd, den Anstoss zu Morb. Br. gegeben haben soll. Es möge mir gestattet sein, an der wahrhaft entzündlichen Natur dieser Schrumpfungen Zweifel zu hegen. Von demselben Gesichtspunkte sind auch, meine ich, die Versuche zu beurtheilen, Morb. Brightii auf Abnahme des art. Blutdrucks zurückführen zu wollen. Die Erfahrungen Zielonko's[4]), der die Aorta einengte, und Manasseïn's[5]), der einfache fettige Degeneration bei Inanition sah, sprechen wenigstens, meines Erachtens, nicht dagegen. Jene Atrophia laevis zumal ohne interstit. Entzündung, welche Grawitz und Israel[6]) durch temporäre Abklemmung der Nierenarterie erhielten, aber nur bei gesunden Thieren, während solche mit Pneumonien oder Eiterungen grosse weisse Nieren darboten, ist ebenfalls schliesslich eine Thatsache, die ich für meine Anschauung zu verwerthen weiterhin noch Gelegenheit nehmen werde.

Zugestanden, dass ich die Frage vielleicht von einem lokal gefärbten Standpunkte aus beurtheile — denn wer will in diesem Gebiete ganz sicher gehen, seitdem Weigert[7]), unbestritten einer der gediegensten Kenner der Nierenanatomie, so weitgehende Concessionen mit grosser Bescheidenheit gemacht, — so sind die hier zu Lande auftretenden interst. Nephritiden so ganz und gar

---

[1]) Virchow's Archiv Bd. 66.
[2]) Med. chir. transact. XXVI.
[3]) Virchow's Archiv Bd. 56.
[4]) Virchow's Archiv Bd. 61.
[5]) Citirt nach von Platen; Virch. Arch. Bd. 71.
[6]) Virchow's Archiv Bd. 8.
[7]) Volkmann's kl. Vorträge 162—163.

ohne Connexus mit den genannten Schädlichkeiten, dass es sich aus diesem Grunde schon verlohnen mag, weiter zu fahnden.

Gicht, jenes englische Nationalübel, das dort in aetiolog. Verlegenheiten so oft als Lückenbüsser herhalten muss, so zwar, dass einige übertriebene Theoretiker die red contracted kidney kurzweg als gouty kidney glaubten auffassen zu dürfen, kennt unser Land kaum. Ueberdies ist die ganze *αἰτία* der Gicht, ihre Pathogenese und pathol. Physiologie so sehr noch eindringendem Erkennen verschlossen, dass das Nebeneinandervorkommen beider Processe mehr zur Annahme eines Causalnexus verführt haben mag, als ein bewusstes klares Raisonnement. Juxta hoc, propter hoc! In der ganzen Frage dominirt die Rolle jener retinirten Schlacken dermassen, dass man oftmals eben seinen wissenschaftlichen Erkenntnissdurst gestillt zu haben glaubte, wenn nur die Niere durch pathol. Veränderungen dem Verständniss etwas entgegenkam, jenes Organ, dem ja doch die Ausscheidung jener retinirten Stoffe obgelegen hätte.

Nicht besser steht es mit Malaria. Wol kennt man in einigen Thalschaften und Niederungen unseres Ländchens sporadische Fälle von Sumpffieber, doch sind sie so wenig zahlreich, dass jene wenigen Intermittenskranken, welche in den Jahren, die ich übersehe, auf die innere Klinik zu liegen kamen, eher einen Aufenthalt in den Donau-Niederungen oder in Italien anamnestisch zu bezichtigen hatten, als gerade die erwähnten heimatlichen Landstriche. Immerhin böte diese causa dem Verstehen mehr Anhaltspunkte, denn, seitdem durch Klebs und Tommasi Crudeli die Malaria den parasitären Infectionen angereiht worden, hat man doch bestimmte greifbare Agentien, deren Einwirkung auf den Zellenleib, wenn auch noch nicht aufgeklärt, so doch dem medicinischen Denken näher gerückt und verständlicher ist.

Das Gesagte gilt auch für die Syphilis; denn wie lange die Klebs'sche Ansicht von der parasitären Natur derselben der definitiven Bestätigung noch harren muss, ist doch wol nur Frage der Zeit, nachdem ihre so ähnlichen Schwestern, Tuberculose und Lepra, dies feste Fundament einmal gewonnen haben. Es ist ja ohnehin die mikro-parasitäre Natur ein solch consequentes Postulat der Speculation, dass sich auch die Thatsachen nicht länger werden verbergen können.

Ganz anders, meine ich, steht es mit dem Saturnismus. Wol sind manche Bleinieren granulirt und bieten auch dem Histologen ein Bild, das man an chron. int. Nephr. zu finden pflegt, doch prädominirt in diesen Fällen so sehr die Veränderung der kleinen Blutgefässe, dass man wol berechtigt ist, an dem rein entzündlichen Charakter der Saturn-Nephritis zu zweifeln.

Sehen wir zu, wie viel besseres sich vom Alkoholismus hoffen lässt! Das Potatorium, das allüberall als Füllsel mangelhafter Anamnesen herhalten muss, hat natürlich auch in Ermanglung beweiskräftigerer Daten eine Rolle in der Aetiologie der Nephritis spielen müssen. Doch, ein Einfluss des Alkohols zugestanden, was ist dabei gewonnen? Wollen die Vertheidiger dieses Causalmomentes etwa abstellen auf die therapeutischen Erfahrungen Schwalbe's[1]), der ja allerdings dem Alkohol eine schrumpfende cicatrisirende Wirkung vindicirte? Ich gestehe, dass eine unmittelbare Uebertragung solcher chirurgischer Erfahrungen, auf Processe, die sich zum Theil noch im geheimnissvollen Dunkel der Stoffwechselchemie bergen, allzu gewagt erscheint. Und wenn wir die einfache praktische Empirie zu Rathe bitten, so erinnere ich mich, um von der eigenen unzulänglichen Erfahrung gänzlich Umgang zu nehmen, mit Vergnügen an die mehrmals gesprochenen Worte meines hochverehrten klinischen Lehrers Huguenin: „Das beste in einer Säuferleiche seien allemal die Nieren gewesen". Ich bin mir auch hier des lokalen Standpunktes wol bewusst. Man kennt in unsern Gauen die deletären Wirkungen concentrirter Alkoholarten sehr wenig. Aber wenn ich einen Bartels, der doch wol die schnapsgewohnten Matrosen in Kiel des genauern kannte, wenn ich Cohnheim im mittlern Deutschland an dieser Aetiologie zweifeln sehe, da darf es denn auch uns gestattet sein, diesen aetiologischen Lückenbüsser als das hinzustellen, was er ist.

„Der gewohnheitsmässige Missbrauch des Alkohols", sagt Cohnheim[2]), „besonders der Bevölkerung der grossen Städte ist viel zu verbreitet, als dass auf das öftere Vorkommen chron. Morb. Brightii bei Säufern zu viel Gewicht gelegt werden dürfte; und jedenfalls steht fest, dass die grosse Mehrzahl der inveterirtesten Säufer, trotzdem chron. Gastritis oder Hirnhauttrübungen oder

---

[1]) V. A.
[2]) L. c.

Leberveränderungen bei ihnen nicht vermisst werden, doch ganz vortrefflicher, meistens grosser, derber und blutreicher Nieren sich erfreuen."

Endlich will ich diejenigen Ansichten nicht unerwähnt lassen, die, oftmals wol in etwelcher einseitiger Uebertreibung, die geweblichen Veränderungen und ihre functionellen Consequenzen einzig und allein Gefässveränderungen in die Schuhe schieben wollen. Seit Gull und Sutton[1]) haben die Untersuchungen der kleinen und kleinsten Nierenarterien namentlich sich einer besondern Beliebtheit bei den Histologen zu erfreuen gehabt.

Alle Schichten der Gefässe sind berücksichtigt worden, eine um die andere in ihre Rechte eingesetzt, bis endlich nun die tunica intima, das Endothel, das Lieblingsschoosskind der Neuern geworden ist, seitdem Ribbert[2]) dieser Frage einen neuen Impuls verliehen hat. Der Reigen der vasculären Erkrankungen, soweit sie heutzutage in der Discussion noch einzugreifen berechtigt sind, wurde angeführt von der arterio-capillary fibrosis der genannten Britten[3]). Nicht lange jedoch sollte der Widerspruch auf sich warten lassen. Johnson[4]) erklärte jene hyalinen Schwellungen von intima und adventitia schlechterdings für Kunstproducte; und in der That scheint es aus Ewald's[5]) controlirenden Forschungen hervorzugehen, dass Glycerin, Campherwasser und Essigsäure die perivasculäre adventitielle Lymphscheide aufquellen macht, ihr den Anschein streifiger Structur zu verleihen mag. Die Ewald'schen Bilder sind einfach und sprechend und lassen, wie mich dünkt, dem Zweifel wenig Spielraum. Doch nicht nur über das Wie dieser Alteration sind die Stimmen getheilt, auch über das Wo ist eine Einigung noch keineswegs erzielt. Johnson verlegte seine Hypertrophie in die Muscularis, Dickinson in Adventitia und Muscularis, so zwar, dass letztere keinen Zuwachs an specifisch glatten Muskelelementen erhalten, sondern nur eine Verdickung durch zwischengelagerte bindegewebige Elemente erfahren sollte. Auf deutschem Boden wollten nun die englischen Anschauungen nie recht heimisch werden und der berufenste der bis vor Kurzem

[1]) Med.-chir. transact. 1852. LV.
[2]) Nephritis und Albuminurie, Bonn 81.
[3]) Gull & Sutton, l. c.
[4]) Krankheiten der Nieren, 1852.
[5]) Virch. Arch. Bd. 71.

tonangebenden Generation, Bartels, verhielt sich kurzweg ablehnend gegen Gull und Sutton. Und wenn auch in neuern Tagen Ewald einer ächten muskulären Hyperplasie der tunica media, Dickinson entgegen, das Wort redet, so ist eine eher abweisende, zum Mindesten jedoch modificirende Kritik auch nicht ausgeblieben. Sotnitschewsky[1]), bei Recklinghausen thätig, hat Ewald gegenüber, wieder Dickinson's sich, wenn auch nicht unbeschränkt, angenommen. Er hat das Eindringen bindegewebiger Fasern in der Muscularis von adv. und int. her, nie aber Neubildung ächter glatter Muskelspindeln gesehen. Den Brennpunkt aber verlegt er in eine Verbreiterung der Intima, an welcher atrophische Muskelkerne der innersten Medialagen integrirenden Antheil nehmen sollen. Sei dem aber, wie auch immer, mag der Hauptredner in diesem Streit, Ewald, mehr Recht behalten, als ihm seine Widersacher lassen wollen — und ich mache mir das competente Richteramt nicht anheischig, — so hat die arterio-capillary-fibrosis auf deutschem Boden ihre ursächliche Rolle nie spielen können, denn Ewald selbst betrachtet die Nephritis nicht als Folge, sondern als primäre Erscheinung in zeitlicher und causaler Beziehung. Das aber hat nichts Wunderbares an sich, dass in chron. Entzündungen, mögen sie sich in welchem Organ auch immer abspielen, die Gefässe dauernde Veränderungen erleiden, die eben histologisch lediglich als bindegewebige Verdickung ihrer Häute imponiren. So hat Friedländer seine Endarteritis obliterans als constante Begleiterin chron. Entzündungen demonstrirt und sie consequenterweise auch als Folge chron. Nephritiden in Anspruch genommen. In dieser Hinsicht herrscht Confusion in der Litteratur; und ich bin nicht der erste, dem die Vermengung von primären — wenn diese wirklich so fest und sicher erwiesen sind, wie die Publicationen glauben machen — und secundären Gefässerkrankungen aufgestossen ist. Ziegler[2]) wirft den Mangel distincter Trennung den Aut. Gull und Sutton, wie auch Thoma und Ewald vor.

Die Veränderung des Blutes im Gefolge der Nephritis soll, so denkt sich Ewald, den Widerstand im gesammten Körpercapillarsystem erhöhen, und es sind ja Experimente bekannt, die eine solche Auslegung befürworten — so hat u. A. Ustimowitsch eine

[1]) Virchow's Archiv Bd. 82.

[2]) L. c.

druckerhöhende Wirkung des im Blute kreisenden Harnstoffs nachgewiesen. Die arterielle Spannung nimmt zu und zieht eine ächte Hypertrophie des Herzens und kleiner Gefässe nach sich.

Ein kurzes Wort sei mir noch über die arteriosklerotische Niere vergönnt, eine Form, die im anatomischen Lager zuerst ihre richtige Würdigung fand und zwar durch Ziegler[1]). Dieser Autor weist ihr in sehr klarer und bestimmter Weise eine Sonderstellung unter den atrophisch geschrumpften Nieren an und warnt energisch davor, sie als entzündlichen Process aufzufassen. Wol sind im Allgemeinen ihre Interstitien nicht durch entzündlich neugebildetes fasriges Bindegewebe solchermassen verbreitert wie bei der entzündlichen Schwesterform, wol mag sie vor dieser sich durch Mangel jener concentrirten periglomerulären Bindegewebsstraten auszeichnen, aber trotz alledem bleiben kleine interstitielle Infiltrationsherdchen um kleine Venen der bindegewebigen Stützsubstanz keineswegs aus, bei einer Form also, der entzündlicher Charakter von ihren besten Kennern ausdrücklich wegdekretirt ist; ein Warnzeiger, wie mich dünkt, für alle jene, welche überschnell, vielleicht unter einseitigem Einfluss der Cohnheim'schen Errungenschaften auf Grund irgend einer kleinzelligen interstitiellen Zellanhäufung für Entzündung plädiren. Den Eindruck habe ich — beiläufig sei's gesagt — am Microscop sitzend und durch die Litteratur schlendernd, gewonnen, dass wir zur stricten Unterscheidung entzündlicher und nicht entzündlicher Vorgänge noch sehr viel feinerer und zahlreicherer Essentialia benöthigen, als Cohnheim uns durch seine eminenten, allgemein pathologisch ja gewiss umwälzenden Enthüllungen dargeboten hat. Für manche speciell histologische Frage kommen wir mit ihnen nicht aus. Oder mit andern Worten, der Begriff der Entzündung harrt noch einer minutiöseren Definition, um dem Histologen fruchtbringende, befriedigende und sichernde Handhabe zu leisten. Dass wir gerade, und ich gestehe dies für die jüngste Generation bereitwillig zu, vielleicht über Gebühr, in allgemein pathologischen Fragen von der Entzündungslehre beherrscht werden, hat schon Aufrecht[2]), wenn ich mich recht besinne, vor einiger Zeit angemerkt.

Wie schon erwähnt also, nimmt Ziegler seine arteriosklerotische Niere mit grösstmöglicher Bestimmtheit von entzündlichen

---

[1]) L. c.

[2]) Patholog. Mittheilungen.

Affectionen aus und stellt sie diesen systematisch sogar gegenüber. Auf demselben Weg geht Leyden[1]), der, den von Ziegler vorgeschlagenen Namen zwar ignorirend, durch die Bezeichnung Nierensklerose deutlich genug darthut, wie sehr er es zu vermeiden trachtet, sie mit Nephritiden zu vermengen.

Sollte nun diese Exposition ihren Zweck, die bisher als Aetiologie angezogenen Momente in dieser ihrer Bedeutung zu discreditiren, nur halbwegs erfüllt haben, so darf auch der unvollkommenste Versuch, anderm essentiellerm Ersatz nachzuspüren, auf etwelches Entgegenkommen hoffen, und in dieser Erwägung lasse ich meine Befunde folgen.

Unter mancherlei zerstreuten Befunden, die einer einheitlichen Deutung und Verwerthung nicht fähig sind, stiess ich auf 2 Fälle frischester Nephritiden, die, von wie verschiedenen klinischen Bildern sie auch immer mochten gewonnen sein, doch andrerseits unter einem Gesichtspunkt subsumirt werden können; unter dem der monadistischen Affectionen nämlich, um den Klebs'schen[2]) Sprachgebrauch zu adoptiren. So erachte ich trotz seiner Spärlichkeit dies Material doch werth, im bescheidenen Rahmen dieser Publication allgemeiner bekannt gemacht zu werden; hätten diese Zeilen auch keine andere Bedeutung, als den hingeworfenen Fehdehandschuh Wernichs[3]) aufzuheben. Denn meiner Ueberzeugung, an Leichentisch und Mikroscop nun gewonnen, zufolge sind jene Klebs'schen Combinationen nicht nur phantastisch erfundene und erträumte Hirngespinnste, wie jenes Autoren hässige und hämische Polemik glauben machen will. Neuerdings zumal kann es Angesichts der Friedländer'schen Erfolge, die ja im Princip wenigstens ganz und gar im Klebs'schen Sinne ausgefallen sind, so zwar, dass die Darstellung der morphologischen Verhältnisse bei beiden Autoren mannigfach congruiren, nicht als unzeitgemäss erachtet werden, jene Ansichten an Hand zuverlässiger und mehr versprechender tinctorieller Methoden zu revidiren. In unserer durch Farbenpracht so verwöhnten Zeit haben jene ältern Demonstrationen ungefärbter Schistomyceten fast den Anschein des Kühnen, ja Verfrühten auf

---

[1]) Charité-Annalen VI.

[2]) Archiv f. exp. Pathol. IV.

[3]) Entwicklung der organisirten Krankheitsgifte (Berlin 1880) nebst offenem Brief an Herrn Prof. Klebs in Prag.

sich geladen und man fordert heute und, wie ich gestehe, nicht mit Unrecht, eine Verification durch Farbenproben.

Ueber mein technisches Vorgehen brauche ich lange Auseinandersetzungen nicht zu geben. Selbstverständlich führte ich das ganze Arsenal basischer Anilinfarbstoffe in's Feld und suchte dann und wann durch modificirtes Entfärbungsverfahren womöglich eine isolirte Schistomycetenfärbung, wol auch mit differenter contrastirender Nachfärbung des Gewebes zu erzielen, was nun endlich, analog der isolirten Färbung der Tub.-Bacillen Gram[1]) im Friedländer'schen Laboratorium in so ausgezeichneter Weise geglückt ist, wie mir noch in letzter Stunde vor Abfassung dieser Zeilen zu Ohren gekommen, früh genug, um meine Funde durch diese Methode noch zu stützen. Ich will an dieser Stelle nicht unterlassen, alle diejenigen, deren Beschäftigung mit Schistomyceten einer derartigen Färbungsmethode benöthigt, auf die Eleganz und leichte Ausführbarkeit derselben ausdrücklich aufmerksam zu machen.

Dass aber gerade monadistische Affectionen den Ausgangspunkt chronischer recidivirender und endlich schrumpfender Nephritiden bilden mögen, hat a priori manch' Wahrscheinliches für sich. Von der Pneumonie wurde von je her, zumal aber, seit ihr Infectionscharakter feststeht, zum öftern hervorgehoben, wie sehr sie zu Recidiven neigt. Ist einst eine fibrinöse Pneumonie über den Menschen ergangen, so bietet er einer zweiten und dritten Attaque verminderten Widerstand, und ich habe in diesen Tagen ein παραδιγμα dafür gesehen, dass die folgenden Schübe keineswegs paralysirt werden, sondern im Gegentheil mit vermehrter Heftigkeit einsetzen. Manche Skeptiker haben ja gerade aus dieser Ausnahmsstellung in der Charakteristik der Infectionskrankheiten, aus diesem gänzlichen Mangel irgend welcher Immunität Capital schlagen wollen gegen die parasitäre Natur, ohne zu bedenken, dass ja auch die Endocarditis im Gefolge des Gelenkrheumatismus, wie dieser sich durch enorme Recidivität kennzeichnet, ohne dass ja ihre mikroparasitäre Pathogenese im mindesten weniger feststünde als dort.

Auf der andern Seite ist durch Bartel's Bemühungen der schubweise intermittirende und recurrirende Verlauf der chronischen interstitiellen Nephritis so sehr in's Bewusstsein der Aerzte eingedrungen, dass man einmal gänzlich darauf verzichtet hat, die

[1]) Fortschritte der Medicin, 1884.

Anfangsschübe am Krankenbett zu erkennen und ferner in der Differentialdiagnose gegenüber grosser, weisser Niere ausschliesslich darauf abstellt. Damit stimmt ja auch das histologische Bild der Granularniere auf's Willfährigste. Ich habe nie verschiedene Entzündungsherdchen einer solchen Niere genau auf derselben Entwickelungsstufe befunden; frischeste Rundzelleninfiltrate um nicht oder wenig veränderte Gefässe wechselten mit spindelzelligen, Granulationen nicht unähnlichen Partien und als unwiderlegliche Zeugen einer protrahirten Chronicität fanden sich, der Oberfläche zunächst, die kernarmen, derbfaserigen geschrumpften Territorien, in deren Bereich längst verödete Knäuel in Menge lagen.

Ja, histologische Anordnung und Verlauf drücken dieser Form anatomisch und klinisch einen solch prägnanten Stempel auf, dass es eine kleine Ungenauigkeit bedeutet, ferner sie noch zu den diffusen Nephritiden zu zählen. Das Endresultat rechtfertigt es einzig. Das sind auch die Hauptgründe, die Bartels bewogen, Frerichs'[1]) Ansicht der in einander übergehenden Stadien fallen zu lassen und die granulirte Niere als pathologischen Zustand sui generis ab origine hinzustellen. Und desgleichen vermuthet Cohnheim[2]), „dass er nur dann zu einer Granular-Atrophie komme, wenn der ganze Process so langsam und schleichend verlaufe, dass die Niere nie eine eigentliche Volumszunahme erfährt". Ferner stimmt die von Klebs gegebene Charakteristik monadistischer Entzündungen so sehr mit dem Bild chronischer Nephritiden überein, dass man dadurch schon versucht sein möchte, einen causalen Zusammenhang zu wittern. Es bilden sich, so lauten die Worte Klebs', in Folge monadistischer Infection gern schleichende, zu interstitieller Bindegewebsneubildung und Schrumpfung der Organe tendirende Entzündungen aus. Bei acuter Invasion innerer Organe treten in Folge mechanischer Circulationsstörung sehr häufig Blutextravasate auf, die aber stets capillärer Natur sind und niemals kommt es hier, wie bei dem embolischen Vorkommen von Mikrosporinen, zur Bildung miliarer Abscesse.

Wenn es nun gelingen sollte, in grosser Anzahl zerstreute, multiple Entzündungsherdchen in ihren Anfangserscheinungen in Nieren aufzufinden und zwar solche, die eben nach allgemein patho-

[1]) Bright'sche Nierenkrankheit, Braunschweig 1851.

[2]) L. c.

logischen Lehren und erfahrungsgemäss zur Schrumpfung führen, und dieselben auf ein Agens zurückzuführen, das durch einen Schub allein kaum intensiv genug einwirkt, um eine tiefere functio laesa des Organs und dadurch Schädigung des Lebens zu verursachen, das aber, soweit wir es kennen, eine ausgesprochene Neigung zeigt, diese Attaquen zu wiederholen, so wird der Schluss nicht allzu gewagt erscheinen, dass durch oftmals wiederholte Dispersionen solcher multipler Herdchen in den mannigfachsten Punkten ein Schrumpfungsprocess in Scene gesetzt und dadurch das Bild der entzündlichen Granular-Niere bedingt werde. Es ist mir dieser Nachweis nun in der That in 2 Fällen exquisit monadistischer Affectionen geglückt und zwar ohne dass in einem von ihnen die Nierenaffection in den Vordergrund des klinischen Interesses getreten wäre oder durch seine Intensität das Leben gefährdet hätte. Ich gestehe, dass zum vollen Triumph noch der Fund derselben Organismen in den recentesten Herdchen geschrumpfter Nieren postulirt werden müsste, die Trophäen der letzten Attaque. Hier bin ich noch nicht zum Ziele gekommen, trotz wiederholter Anläufe. Ich will meine Niederlage einfach eingestehen, ob sich wol manche Erklärung für dieselbe denken lässt. Nach langer Wechselwirkung zwischen Mikroben und Medium müssen die Spannkräfte ja allmälig erlöschen, das Nährmaterial erschöpft sich, den Parasiten ist Entwicklung und Leben abgeschnitten; aber sie haben zu lange gehaust, als dass die verheerten Gewebe sich regeneriren könnten. So können die kleinen Feinde dem Organismus den Untergang planen und einleiten, ohne dass sie nach dem Tode im Organ zu finden sind.

Da wir aber seit Weigert's trefflicher Abhandlung Schrumpfniere und grosse, weisse Niere nicht in dieser gegensätzlichen Stellung, wie Bartels that, anzusehen gewohnt sind, sondern sie mehr als graduell verschiedene Phasen auffassen, möge als Aequivalent ein Fall letzterer Form dienen, in dem ich Pilze mit denselben morphologischen Charakteren traf; also auch in einem Endstadium chronischer, sogenannt diffuser Entzündung.

Der Reigen der mitzutheilenden Fälle mag eröffnet werden durch eine Nephritis bei Pneumonie. Leider bin ich ausser Stande, klinische Daten über den Verlauf zu geben.

Ein junger vollkräftiger, 21jähriger italienischer Erdarbeiter kam in's Hospital, um nach wenigen Stunden Spitalaufenthalt seiner Pneumonie zu erliegen, so dass schriftlich nichts Ausführlicheres

über ihn niedergelegt ist. Soviel ist aber sicher, dass die Nephritis nicht in den Vordergrund getreten ist und somit hat der Fall ausschliesslich anatomisches Interesse, und das um so mehr gerade darum, weil der Zufall uns die Niere in einem Zustand in die Hände spielte, welcher an und für sich kaum dazu angethan ist, öfter sich als Object anatomischer Untersuchung darzubieten.

Aus dem Sectionsprotokoll hebe ich nur das Wesentlichste hervor, aus dem sich denn auch das klinische Bild grösstentheils reconstruiren lässt.

Andretti, Giuseppe, v. San Fidele (Como) 21 J. Pia stark getrübt, oedematös. Körpermusculatur sehr kräftig. Röthl. seröser Erguss im Pericard. Rechts auf dem pericard. parietale einige Haemorrhagien. R. Lunge leicht adhaerent, linke durch bindegewebige Stränge fixirt. Geringe Hypertrophie und Dilatation des rechten Ventrikels.

Rechte Lunge: Ganze untere Hälfte des O. L. sowie der ganze Unterlappen roth hepatisirt (typisches Bild der dunkelrothen Hepatisation).

Die obere Hälfte des O. L. oedematös, bluthaltig, um Vieles schlaffer als die hepatisirten Theile. Bronchien enthalten trübe, schleimige, röthliche Flüssigkeit. Im Centrum des U. L. eine etwas entfärbte, grau hepatisirte Partie.

Linke Lunge viel kleiner. O. L. oedematös, blutreich, nur vorn am obern Rand des untern Lappen ein roth hepatisirter Herd. Unterlappen dunkelbläulich verfärbt an seiner Oberfläche, derb, dunkelroth, infiltrit, doch sind die Alveolen fast nur von Flüssigkeit gefüllt; in diesen Partien zeigen die Bronchien flüssigen blutigen Inhalt.

Milz vergrössert 14 cm. lang, 9 cm. breit, $2^1/_2$—3 cm. dick. Oberfläche glatt, Substanz sehr schlaff, gleichmässig hell-grauroth.

Niere vergrössert, Capsel gut trennbar, Substanz schlaff, brüchig, auf dem Schnitt etwas trüb, undurchscheinend, zahlreiche punktförmige Haemorrhagien durchsetzen die Rinde. Das Nierenbecken blass, ohne Haemorrhagien. Rechte Niere ganz so, nur die Haemorrhagien nicht so zahlreich.

Leber von normaler Grösse, glatter Oberfläche, diffuser bräunlicher, etwas matter, trüber Farbe und verwaschene Läppchenzeichnung.

Harnblase enthält eine reichliche Menge eines etwas trüben, blassen Harns, in dem maskrokop. kleine gelbliche Partikelchen erscheinen. Blasenschleimhaut ziemlich trabeculär, an der Hinterwand mit punktförmigen Haemorrhagien.

Anat. Diagnose. Rothe und graue Hepatisat. des rechten Unter- und eines Theils des Oberlappens. Dunkelrothe (haemorrhagische) Hepatisation des oberen Theiles des linken U. L.

Parenchymatöse Schwellung der Nieren mit Haemorrhagien. Frische Milzschwellung.

Gelegentlich seiner Abhandlung über Monadinen hat nun Klebs[1]) dieselben in zahlreichen Fällen im Hirnventrikel und auch im Harn nachgewiesen und sagt im Anschluss an diese Funde: „Wenn ein derartiges tiefes Eindringen der Monadinen in dem Körper stattfindet und sie von den Lungen aus durch die entferntern Hirnhöhlen bis in den Harn hinein verfolgt werden können, wenn sie also den ganzen Organismus mit Leichtigkeit durchwandern, so werden auch unzweifelhaft Fälle vorkommen, in denen diese Wanderung Hemmnisse erfährt und Erkrankung anderer Organe in Folge einer Weiterentwicklung der Schistomyceten in denselben stattfinden.“ — Für die beiden erwähnten Lokalisationen sind ja nun wirklich entzündliche Affectionen bekannt. Ueber die Meningitis nach Pneumonie hat man hinüber und herüber geschrieben; doch alle Controversen sind mit Eins niedergeschlagen durch Eberth's[2]) klaren und sichern Nachweis charakteristischer Pilzformen in und um die kleinen von der Pia in die Rinde dringenden Endarteriolen. Ich komme unten noch auf die Beschreibung der Eberth'schen Formen zurück, und betone hier nur die Uebereinstimmung derselben mit der von Klebs gegebenen, wie denn auch Eberth ausdrücklich hervorhebt, — gewiss eine Vertrauen erweckende, erfreuliche Coincidenz zweier solcher Autoren.

Dass die andere Affection, die Nephritis nach Pneumonie nicht in eben dem Masse hat von sich reden gemacht, ist nur durch ihre Seltenheit verschuldet, kein Grund jedoch, ihr nicht bei etwaigem Vorkommen das vollste Interesse zuzuwenden. Eine lediglich darauf gerichtete Aufmerksamkeit namentlich von anatomischer Seite wird übrigens, davon bin ich überzeugt, diese Seltenheit nicht anerkennen, und wenn gewöhnlich schwerere, klinisch imponirende Nephritiden ausbleiben, so ist wol eben mit Eberth[3]) der Grund darin zu suchen, dass „für eine intensivere und längere Insultirung der Gewebe die Chancen bei jenen monadistischen Affectionen (E. spricht sich nur über die Meningitis aus) ungünstiger als bei den pyämischen sind. Da die Cokken keine compacten grossen Colonien bilden und in Flüssigkeiten nur selten zu grössern Ketten, sondern fast nur zu Diplocokken sich entwickeln, ist ihre

[1]) L. c.

[2]) Zur Kenntniss der mykot. Processe. D. A. f. kl. M. Bd. XXVIII.

[3]) L. c.

Passage durch den Körper sehr leicht und die Bildung secundärer mykotischer Herde erschwert."

Ein Moment, das geeignet sein dürfte, solche Pilze auf ihrer Wanderung durch die Nieren aufzuhalten und sie zur Weiterentwickelung an Ort und Stelle anzuregen, ist noch der Beachtung werth. Während Mikrosporinen, so fand Klebs, höherer Temperaturen zu ihrer Entwicklung bedürfen, und erst der länger dauernden Einwirkung von 65—70° erliegen, sterben die Monadinen schon bei 45° und gedeihen in weniger hohen Temperaturen als jene. Wirft nun nicht die Thatsache, dass Klebs in den Nieren unter zahlreichen Messungen immer geringere Temperaturgrade als in Leber und Milz fand, ein gewisses Licht auf die besprochenen Verhältnisse. Ich bin mir des hypothetischen, ja speculativen Standpunktes wol bewusst, aber auch der Berechtigung, eine solche Frage leise zu tangiren? An und für sich ist ja das Factum nicht wunderbar, dass ein Organ, das an ein stetig bespülendes Fluidum Wärme abzugeben Gelegenheit hat, auf eine etwas tiefere Wärmebilanz sich einstellt.

Ich kann hierorts nicht umhin, auf die neuen Bahnen hinzudeuten, in welche durch diese Thatsachen die Frage des Refrigeriums gelenkt wird. Ist es nicht auffallend und einer solchen Auffassung günstig, dass Erkältungskrankheiten und monadistische Affectionen grösstentheils übereinstimmen? Näheres Eingehen auf diese Frage würde zu weit führen.

Die Ergebnisse der mikroskopischen Untersuchung der erwähnten Niere sind diese:

In einer Capillarschlinge, dicht neben einer Sammelröhre der Pyramide finden sich ziemlich zahlreiche, zusammengeballte und von einem feinen Contour umschlossene Cokken. Allerdings ist ihre Grösse schwankend, und auf Grund dieser Thatsache möchte ich auch nicht sämmtlichen Körnchen mikroorganische Natur zuerkennen. Ich lasse dahin gestellt, ob einige der grössern identisch sind mit jenen tropfenförmigen Gebilden von ölartigem Aussehen und Lichtbrechungsvermögen, die so zäh wie Organismen Anilinfarben in sich bergen. Auch die Gram'sche Entfärbung mit Jod-Jodkali entzieht ihnen den Farbstoff nicht. Ich argwöhnte anfänglich, es mit Kunstprodukten der histologischen Technik zu thun zu haben, etwa mit feinsten emulgirten Tropfen des Anilinöls, konnte mich aber nicht entschliessen, diese Ansicht festzuhalten,

da Präparate, mit wässrigen Anilinfarbenlösungen gefärbt, dieselben Phänomene aufwiesen, und da ferner, worauf ich mehr Gewicht lege, jene Gebilde eine gewisse Constanz in ihrer Lokalisation innehalten. Am häufigsten sah ich sie in dreieckigen interstitiellen Räumen zwischen benachbarten Harnkanälchen. Eine Beziehung zu der Acuität oder Chronicität des Processes habe ich nicht eruiren können, ich fand sie jüngst in einer chron. grossen weissen Niere ebenfalls.

Innerhalb der oblongen spindelförmigen Bindegewebezellen, die intensiv gefärbt und fein granulirt sind, findet sich ein unregelmässig concentrischer Ring blasser, zartester, kaum gefärbter rundlicher Kerne, nur im schwach körnigen Contour etwas tingirt, wol unterschieden von den Epithelkernen der Sammelröhren und Henle'schen Schleifen, die alle durch intensivere Tinction und Granulation hervorstechen. Ich habe sie nach diesem Raisonnement als Gefässendothelien angesprochen. Die erwähnten Cokken sind nicht so dicht gedrängt, unentwirrbare Knäuel bildend, sondern halten ohngefähr gleichmässige Distanz, einen schwach perluciden Ballen formirend.

An der Grenze von Markkegel und Bertini'scher Columne liegt ein Körnerhaufen, annähernd quadratisch von 10 μ. Seitenlänge. Die einzelnen Körnchen unterscheiden sich von den obigen durch stärkern, viel bestimmteren Contour, sind von gleichmässiger Grösse und Abstand. Ein stark granulirter Kern liegt dem Haufen auf. Isolirte, meist je zu 2 stehende, gepaarte Körner, finden sich zu beiden Seiten, oben eine mehr oder weniger continuirliche Linie bildend. Es macht den Eindruck, als ob sie hier einer Wandung auflägen; nach unten liegen ungemein zart contourirte Kerne, von eminent zartem Bau, flach, gross, in schwach körniger spindelförmiger Protoplasmamasse. Der Ballen liegt dem Anschein nach frei und die festen Gewebebestandtheile halten ringsum geringen Abstand.

Das Bild erweckt den Anschein, dass wir es hier mit einer Mikrocokkenentwicklung in präformirten, aber wandungslosen Bahnen zu thun haben, und dieser Umstand legt mir die Vermuthung nahe, dass es sich nicht um das Lumen einer Blutcapillare, doch aber um eine Lymphbahn handelt, eine jener wandungslosen Lymphwege, die nach Ludwig und Zawarykin zwischen Kanälchen und Blutgefässen verlaufen. Und dass ferner ein Contour Körnerhaufen und granulirten Kern zu einem Ganzen umschliesst, erklärt sich mir nur durch die Annahme einer Invasion einer Endothelzelle durch Organismen. Diese als Nährsubstrat der sich mehrenden Cokken hat eine mechanische Dehnung und Blähung erfahren und hat nun den spaltförmig capillären Raum ebenfalls varicös aus-

gedehnt, welche Erscheinung schon längst Klebs und Recklinghausen herbeigezogen haben als histologischen Beweis eigner Vermehrungsfähigkeit der Schizomyceten in den Geweben. Mit der Annahme spärlicher Endothelien aber in den wandungslosen Lymphwegen finde ich mich im Einverständniss mit den Histologen, und es haben gerade die lymph. Endothelien in Ryndowsky einen regen Verfechter gefunden.

Betrachten wir des Nähern einen Repräsentanten der oberflächlichsten Glomeruli-Reihe. Er ist relativ klein, nur 109 μ. im Durchmesser, der Schnitt an dieser Stelle 30 μ. dick. Die Zahl der Kerne [1]) in den einzelnen Zellen beträgt: 13. 16. 14. 15. 22. 15. 9. 19. 14. 14. 17. 19. 12. 17. 15. Die Kapselepithelien springen in leicht convexem Bogen in den Capselraum vor. In diesem letztern liegt eine körnige Masse, da und dort deutlich in Zellterritorien getheilt, die ihre Provenienz verrathen. Nur selten entdeckt man einen Kern, durch schwache Tinction etwas deutlicher, jedenfalls auch der baldigen Nekrose verfallen. Nirgends wird man einen grösseren Halbmond desquamirter Glomerularepithelien gewahr, nur der Eintrittsstelle des Vas afferens gegenüber schichten sich dem Capselepithel 2 Lagen abgeflachter Zellen auf. Die Glomerularkerne weisen alle eine mässig oblonge gleichmässige Gestalt auf.

Ich fühle mich an dieser Stelle verpflichtet, Farbe zu bekennen bezüglich der Provenienz der im Kapselraum gedrängt an einander geschmiegten Zellen. Meine Präparate sprechen durch-

[1]) Ich hoffte ursprünglich durch genaue und umfassende numerische Bestimmungen der Glomerularkerne vielleicht etwas Gesetzmässiges bestimmen zu können. Wie oft findet man in der Litteratur die Notiz: Vermehrung der Glomerularkerne, ohne dass dabei ein anderes Hülfsmittel als grobe approximative Schätzung angewandt wäre. Ich gebe an dieser Stelle nur kurz die Zählungsresultate ohne Kritik, um späterhin noch auf die dürftigen Ergebnisse dieses Verfahrens zurückzukommen.

Es ginge vielleicht wol an, eine durchschnittliche Kernanzahl des ganzen Glomerulus zu berechnen und für eine Seitenlänge des Mikrometer-Quadrates von 20 μ (für Zeiss E, oc. 3) und einer durchschnittlichen Schnittdicke von 20 μ (so dass wir Mikrometer-Würfel annehmen können) wäre die Formel:

$$N = n \cdot \frac{4/3\, r^3\, \pi}{20^3}$$

wobei N die Kernmenge der ganzen Glom. (als Kugel angenommen), n diejenige der Mikrometer-Würfel bedeutet. Doch sind der Variabeln in dieser Formel zu viele, so dass ich Fehlerquellen eher zu vermeiden hoffe, wenn ich n als Einheit bestimme.

aus für Ribbert's[1]) Ansicht, dass sie als desquamirte Glom.-Epithelien anzuschen seien, die der Richtung der grössten Abflussströmung folgend, dem Glomerulus-Stiel gegenüber an die Capsel gepresst werden, daher sie denn auch in ihrer peripherstен Lage die dünnste platteste Form besitzen, während proliferirte Capselepithelien, denen Langhans[2]) das Wort redet, ja gerade an ihrer Matrix, dem Mutterboden jüngst entstammt, die üppigsten Formen tragen müssten; ich kann nur dieser Controverse die Dignität nicht beimessen, die Ribbert beansprucht, da nach meiner Kenntniss der Langhans'schen Publicationen dieser vorsichtige und bedachte Forscher weit entfernt ist, eine Proliferation, Desquamation und Regeneration des Glomerulusepithels zu verkennen. Uebrigens hat Klebs[3]) schon längst neben einer Wucherung der intercapillären, intraglomerulären Kerne, für deren bindegewebige Natur (im Einverständniss mit Axel Key) er sich damals entschied, auch bei seiner Glomerulo-nephritis scarlatinosa die Glom.-Ep. eine gewichtige Rolle spielen lassen, und wer seine Zeichnung mit den neuen Ribbert's vergleicht, wird eine principielle Controverse nicht finden können. Auch Litten hat ganz in demselben Sinne von Wucherung und Abschuppung des Epithels geschrieben. Doch auch in dieser Frage warnt mich mein Skepticismus davor, mich einer so einheitlichen und, wenn ich sagen darf, doch einseitigen Auffassung der primordialen glomerulären Erscheinungen nach Ribbert's Schablone hinzugeben; denn wenn Wagner entschieden eine Wucherung der Capsel- neben Trübung der Glom.-Epith. gesehen hat, wenn Ziegler bei grosser weisser Niere Wucherungsvorgänge vermisst, wol aber Schwellung und Abschuppung constatirt hat, wenn wir von Weigert die Erscheinungen an der Capselinnenfläche in den Vordergrund gerückt finden, und wenn jüngst Nauwerck[4]) die Betheiligung der Capillär-Endothelien wieder in ihre Rechte setzt, nachdem jener bekannte Fall Langhans' mit Endothelproliferation von Ribbert hat discreditirt werden wollen, so werden wir eben uns zu der Ansicht flüchten, die die neueste Pathologie uns an die Stelle des alten Schematismus gesetzt hat, dass nämlich ein und dieselbe Schädlichkeit die verschiedensten anatomischen Sub-

[1]) L. c.
[2]) V. A. Bd. 76.
[3]) Handbuch der pathol. Anatomie.
[4]) Deutsch. med. Wochenschrift 10 u. 11, 1884.

strate wählen kann, mit andern Worten, dass die verschiedensten pathol. anat. in die Augen tretenden Erscheinungen eine *αἰτία* haben können, so sehr bei oberflächlicher Betrachtung dieser Ausspruch jenem nicht minder wahren, von Nauwerck wieder neuerdings signalisirten zu widersprechen scheint: „Die gleichen patholog. anatom. Bilder können durch verschiedene ursächliche Momente hervorgerufen werden."

Die geringsten Veränderungen zeigen wie immer, so auch hier, die Markstrahlen; die Tubuli recti tragen wolerhaltene, intensiv gefärbte Kerne. In den Labyrinthen kommt es nirgends zu totaler Zerstörung der Kerne der Tubuli contorti; wol sind sie in manchen Schlingen äusserst blass gefärbt und, soviel ich sehe, nehmen sie die basischen Anilin-Farbstoffe noch schlechter an als Pikrocarmin. Ein gewisser Grad von albuminöser Trübung ist allerdings sicherlich vorhanden, denn die frische Schnittfläche wies jenes bekannte trübgraue, undurchscheinende matte Aussehen auf. Ich muss bedauern, den Grad der parenchymatösen Degeneration nicht genauer präcisiren zu können, da ich über das Bestehen oder Verschwundensein der Heidenhainschen Basalstreifung mich durch meine Alkoholpräparate natürlich nicht habe unterrichten können.

Ziehen wir nun zum Vergleich einen Glomerulus aus der Grenzschicht herbei, dicht an der Basis des Markkegels gelegen. Von oblonger Gestalt, misst er 200 μ in der Längsaxe, 125 μ in der Breite, gehört nach Toldt's[1]) Grössenbestimmungen (200—300 μ) zu den kleineren, nach Perls[2]) Messungen (145—225 μ) zu den grössern, wie denn überhaupt ja doch die Glomeruli von der Oberfläche nach der Tiefe an Radius zunehmen. Ich kann mir diese Incongruenz der Angaben dieser beiden Forscher nur dadurch erklären, dass der erstere wahrscheinlich an frischen Schnitten und Glycerinpräparaten seine Resultate gewonnen, der letztere aber mit Alkoholpräparaten gearbeitet haben mag. Aber über die technische Methode lässt keiner der beiden Autoren das Geringste verlauten. Die Kernmengen drücken sich in folgender Zahlenreihe aus: 16, 16, 19, 17, 13, 13, 12, 14, 13, 12, 14, 12, 13, 11, 14, 13, 11, 17, 12, 11, 15, 13, 16. Wieder sind die Kerne der Capsel-Epithelien etwas prominent, ohne dass der protoplasmat. Hof entsprechend an der Schwellung participirte. Abgeschuppte Epithelien finden sich nur in dürftiger Menge im Capselraum. Auf einer Seite begegnen wir einer circum-capsulären kleinzelligen Infiltration, dicht anschliessend

[1]) Lehrbuch der Histologie.
[2]) V. A. 56.

an den Ursprung einer arteria interlobularis. Gleich daneben ein Glomerulus mit stärker zerklüfteten Schlingen, zwischen die man sehr deutlich das Deckepithel herabsteigen sieht, ganz im Sinne von Langhans, der vermuthet, dass die sternfömigen Zellen, die Axel Key gesehen und als Bindegewebselemente gedeutet hat, eben doch auch epithelialer Natur seien, deren Kern einen leistenartigen Fortsatz nach der Tiefe sende und so auf gewissen Schnitten sternförmige Figuren vortäuschen könne.

Bei dieser Gelegenheit sei es angemerkt, dass ich in meinen Fällen keine Anhaltspunkte fand, um in proliferirten Kernen bindegewebige Elemente zu suchen in Klebs' Sinne, doch finde ich selbstredend diese Frage noch durchaus offen und discutirbar. Denn wenn auch Langhans versichert, dass das bindegewebige Stroma das Vas afferens nur bis zu seiner Theilung begleite, so lässt sich unter patholog. Verhältnissen eine Hyperplasie desselben über den Stiel des Bouquets, wie die Franzosen zierlich vergleichen, denken. Analog etwa den Endothelschwellungen und Wucherungen, die doch neuerdings von Nauwerck festgestellt sind, ob nach Ribbert gleich nur die grössten der Capillärschlingen seltene Kerne aufweisen sollen, eine Ausnahme der Capillar-Structur im gesammten Organismus.

In einem benachbarten Glomerulus liegen dem vas aff. gegenüber, in mehrschichtigem Halbmond angeordnet, desquamirte Zellen und in der Mitte in förmlichen Klumpen solche zusammengeballt. Das erwähnte circum-capsuläre Infiltrat schickt auch einen Zweig um diesen Glomerulus, doch mehr und mehr sich lockernd und lichtend. Der Durchmesser dieses Glomerulus beträgt 156 μ und seine Kernzahlen sind: 16, 16, 21, 16, 18, 15, 16, 16, 17, 16, 17, 18, 16, 16.

Endlich nehmen wir einen Glom. aus der intermediären Zone, immerhin der tiefern Schicht näher. Sein Durchmesser = 100 μ. mit sehr ausgeprägtem Stiel. Die Capsel, ausnehmend breit, wol fast 10 μ., ist zellarm, homogen-bindegewebig. Sehr dichte circum-capsuläre Infiltration umgibt sie in Form eines Halbmondes, dessen grösste Mächtigkeit der Eintrittsstelle des vas aff. gegenüberliegt. An ihrer Innenseite liegen 2—3 Lagen abgeschuppter Zellen mit sehr flachen zarten Kernen, noch gut erhalten. Man möchte sie eher für Capselepithelien halten wegen ihrer grössern Aehnlichkeit mit diesen, wenn nicht an einer Stelle ein zusammenhängendes Stück mehrerer Deckepithelien sich eben von der Convexität seiner Schlinge loslöste. Glomerulikerne: 13, 19, 20, 18, 20, 20, 15, 18, 17.

Wie schon oben bei der Beschreibung des makroskopischen Adspectes angedeutet worden, spielen die Blutungen eine essen-

tielle Rolle in unserm Falle. Wir haben es mit einer ausgesprochen, wenn auch nicht sehr hochgradig hämorrhagischen Form zu thun.

Die Anfangstheile der tubuli contorti, die gegen die Oberfläche streben und hier den Hauptbestandtheil des cortex corticis bilden, wie wir nach Hyrtl die peripherste Schicht der Rinde nennen, wo Malpighi'sche Körper gänzlich fehlen, worauf von Klebs schon längst hingewiesen und von Weigert neuerdings wieder aufmerksam gemacht worden ist, — jene Anfangsschlingen also sind dilatirt bis zu 78—80 μ Durchmesser, während nach Perl's Messungen die Durchschnittsweite 49—51 μ beträgt, nach Toldt 45 μ. Der Epithelkranz ist zu einem schmalen dürftigen Saum comprimirt, indem sich nur ab und zu die flachgedrückten Kerne unterscheiden lassen. Dann und wann lösen sich ganze zusammenhängende Spangen des Kranzes ab und hängen frei flottirend zwischen die ergossenen rothen Blutkörperchen hinein. Letztere füllen nun prall die Kanälchen ad maximum aus und gewähren so jenes bekannte Bild zierlicher Sechseck-Mosaike, Bienenwaben nicht unähnlich. Schon diese erwähnte Lokalisation der haemorrhag. Produkte lassen die Glomeruli als Quelle der Blutungen vermuthen und in der That gelingt es denn auch, dies in den Präparaten festzustellen. So habe ich eben eine Malpighi'sche Capsel vor mir, deren Gefäss-Knäuel durch den Schnitt herausgefallen ist, die daher als einzigen Inhalt einen Filz von rothen dichtgedrängten Blutkörperchen und desquamirten Glomerular-Epithelien zeigt, letztere kenntlich an dem flachen rundlichen Kerne mit zartem Protoplasmasaum. Ihrer einige zeigen ein wol charakterisirtes Profil, eine über die Fläche gebogene dünne Scheibe mit centraler, dem Kern entsprechender Intumescenz. In andern Malp. Körpern sehe ich das Blut den ganzen halbmondförmigen Capselraum einnehmen und sich zwischen die einzelnen Glom.-Lappen eindrängen. Solcher Bilder bietet sich eine nicht zu geringe Zahl. Im Markkegel trifft man auf keine andern Veränderungen, als dass sich in den geraden Harnkanälchen und einigen Sammelröhren das Zusammen-Sintern der rothen Blutkörperchen und das Entstehen einer gelblichen körnig-zerfallenen Masse Schritt für Schritt verfolgen lässt. Es resultiren so granulirte Cylinder, deren schwache Gelbfärbung ihre Descendenz noch immer verräth.

Doch ein Befund, der mir gerade in dieser Frage von grosser Tragweite und sprechender Beweiskraft erscheint, ist der von Organismen in Mitten der in den Capselraum ergossenen Blutkörper.

Oblonge, höchstens 2 μ lange Körperchen, die je zu zweien Pol an Pol stehen, bilden eine kleine Gruppe, die, von Blutkörperchen rings umschlossen, fast in der Mitte der Capsellichtung liegen (Fig. 2). Der Schnitt ist so getroffen, dass der Gefässknäuel nicht mehr sichtbar ist; offenbar war er von der ergossenen Blutmasse dermassen zur Seite gedrängt, dass nun auch nicht einmal ein Segment im

Präparat verblieben ist. Wenige desquamirte Epithelien ergänzen noch den Inhalt dieser Glomeruli. Von zufälligen Verunreinigungen kann hier ganz und gar die Rede nicht sein, denn die beschriebenen Wesen liegen in der Mitte des ungefähr 12—15 cm. dicken Schnittes (mit der Mikrometerschraube gemessen), das heisst: von dem Erscheinen der ersten Zellen im Gesichtsfeld an muss der Focus durch eine kleine Drehung noch genähert werden und zwar von beiden Seiten her, bis die erwähnten Körper in die Erscheinung treten. Zudem waren die Schnitte frisch in filtrirten Lösungen tingirt und eingeschlossen worden.

In den subcapsulären Venen, jener Station also des centripetalen Blutstroms, die das aus den Capillaren des cortex corticis gesammelte Blut aufnimmt, um es weiter an die ven. interlobulares abzugeben, und die die alte anatom. Schule unter dem Namen der stellulae Verheyenii kannte, finden sich 1—1,5 μ lange, ziemlich dicke Organismen; in einer benachbarten eine Gruppe von 20—25 oblongen Cokken, die höchstens 1 μ lang Pol an Pol stehen, zusammen jedoch nicht sowol eine Reihe, als vielmehr eine ungeordnete Gruppe bildend.

Andere Glomeruli, in deren Capselraum frei ergossene rothe Blutkörper noch nicht gefunden werden, zeigen das vermuthlich der Berstung unmittelbar voraufgehende Stadium: einzelne Schlingen sind dilatirt und prall gefüllt von einer gelblichen, aus rothen Blutkörperchen zusammengesinterten Masse. In andern Präparaten wiederum kamen mir eingeschlossen in die Blutmassen der subcapsulären Venen Organismen zu Gesicht, die, als Diplocokken angeordnet, ellipsoide Körper von ca. 1 μ Länge, Pol auf Pol gerichtet, darstellten. Ihre Menge ist sehr gering. Um einen anschaulichen Begriff davon zu geben, will ich zufügen, dass ich auf einem Gesichtsfeld von ca. 0,2 mm. Durchmesser (Zeiss *E*, oc. 3), deren 5 Paare sah, die unter sich alle eine solche Uebereinstimmung in Form und Grösse aufwiesen, dass an eine Verwechselung mit accidentellen Körperchen schlechterdings nicht zu denken ist. Um jedoch auf alle Fälle nicht fehl zu gehen, verglich ich mittelst desselben Systems die gefundenen Cokken mit einem musterhaft gefärbten Präparate pneumonischer Monadinen, was aus dem Bronchialinhalt einer frischen genuinen Hepatisation gewonnen, nach Friedländer's Methode mit anilinwässeriger Lösung von Gentiana-Violett behandelt war und jene Friedländer'schen Postulate alle auf's Allerdeutlichste zeigte, auch die elliptischen Höfe um die einzelnen Paare.

Den Hauptaccent aber möchte ich immerhin auf die oben erwähnten Befunde von Schistomyceten im Blutkörperchenfilz der Malp. Capseln gelegt wissen und zwar aus folgenden Gründen. Da die Organismen mit den Blutkörperchen innig und dicht verwoben sind, kann ich mir keinen andern Weg denken, auf dem jene an diesen Ort gelangt sind, als dass sie entweder passiv mit

dem Strom durch die Bresche der Glomerulus-Capillaren mitgeschwemmt worden sind, oder aber sogar durch activen Angriff auf Endothel- oder Epithelzellen deren physiologische Aufgabe paralysirt und dergestalt die Widerstandsfähigkeit der Gefässwand durch die functio laesa ihrer Bestandtheile vernichtet haben. Sei dem wie ihm wolle — ich werde noch unten Thatsachen erbringen, die die letztere Conjectur zu stützen geeignet sind — so kann schwerlich widerlegt werden, dass sie aus dem Strombett des Glomerulus stammen. Wenn ein Schluss per analogiam hier gestattet ist, so erinnere ich mich eines Falles von septischer embolischer Pneumonie nach chirurgischem Eingriff, wo ich zierliche Capillarnetze in den interalveolären Interstitien antraf, prall voll mikrosporon septicum, Injectionsbildern ähnlich. Da und dort traf man auf Ballen von Schistomyceten, frei im Alveolarlumen, aber mit untrüglicher Constanz nur in jenen, die Sitz hämorrhagischer Vorgänge waren. Eine schlagende Uebereinstimmung mit unserm Falle in der uns beschäftigenden Hinsicht wenigstens.

Wieder andere Glomeruli — und es sind gerade von den oberflächlichsten welche — zeigen jene ersten Stadien der Glomerulonephritis, die aus Ribbert's Tafeln Jedermann vertraut sind und von ihm in vielleicht etwas zu einseitiger Weise als Eröffnungsakt einer jeden Nephritis angesprochen wurden. Zuweilen begegnet man Stellen des Capselraumes, die von jedenfalls geschwellten Epithelien angefüllt sind. Jene keulenförmigen Bildungen der Convexität des Capillarknäuels markiren den Anfang der Schwellung und Schritt für Schritt lässt sich die Desquamation verfolgen, nicht selten mit intermediärer Kerntheilung. Ein wol 8 μ hoher, aus annähernd cubischen Elementen bestehender Epithelkranz umsäumt den Capselraum.

So spärlich nun auch in diesem Falle die Organismen mögen verbreitet sein, so wenige Vermittlungspunkte auch gegeben sind zwischen Vorhandensein der Organismen und offenbaren pathologischen Vorgängen im Nierengewebe, — von Werth ist eben doch der einmal nun gesicherte Befund von Schistomyceten in einem Falle frischester Nephritis nach Pneumonie. Ob auch zwar nur ein Theil der beschriebenen Cokken mit den Friedländer'schen Pneumocokken ganz und gar congruiren, so wage ich doch, auch dem andern Theil ätiologische Rolle zu vindiciren, denn im Friedländer'schen Kreise selbst ist man, so scheint mir, noch nicht völlig im Klaren über

die einheitliche Form der Pneumocokken; Gram[1]) hat wenigstens bald solche mit Capseln bald ohne gefunden, beides bei genuinen fibrinösen Pneumonien, ja sogar Stäbchen sind ihm in einigen Fällen zu Gesicht gekommen, und Mäusen injicirt, bildeten sich die Pneumocokken zu langen Bacillen aus. Eigene Färbungsversuche haben mich sogar den Verdacht schöpfen lassen, dass das Erscheinen oder Ausbleiben der Capseln von technischen Handgriffen abhängt. Die rein morphologische Frage hat ja auch durch den jüngsten Berliner-Congress, wie ich höre, nicht eine definitive Abklärung erfahren, und so mag es denn hingehen, diese Befunde als einfache nackte Thatsachen hinzustellen, ein Beweis, wie wenig präjudicirt ich bei der Untersuchung war. Uebrigens will ich nicht unbemerkt lassen, dass ich mich mit meinen Befunden, ob zwar unabhängig, doch in Uebereinstimmung finde mit der durch Klebs gegebenen Charakteristik der Monadinen. Die von ruhenden Cokken-Massen sich lösenden Monadinen wachsen zu kurzen, breiten, also etwas plumpen Stäbchen aus, deren Breite sich zur Länge wie 1 : 2—3 verhält. Keulenförmig anschwellende Enden lassen in diesem Stadium einen Theilungsprocess vermuthen. Es entstehen semmelförmige Gestalten.

Beiläufig sei indess angemerkt, dass ja Cohn's Unterscheidung in Stäbchen und Kugelbakterien in ihrem streng antithetischen Sinne fallen gelassen ist und der Erkenntniss hat weichen müssen, dass beide Formen neben einander vorkommen, wie denn in der That Bollinger auch Cokken bei Milzbrand, andere Autoren, Orths Zweifel entgegen, Stäbchen neben mikrosporon septicum, Eberth gegliederte Stäbchen bei Meningitis nach Pneumonie nachgewiesen haben.

Wie schon zu öftern Malen hervorgehoben, hat mir mancherlei die Vermuthung nahe gelegt, dass die Capillaren der Glomeruli eine Hauptstation seien, von wo aus im Blute kreisende Schistomyceten ihre deletäre Arbeit unternehmen. In welcher Weise sie sich nun ansiedeln, welche histologische Bestandtheile ihnen als Substrat dienen mochten, das zu ergründen, musste von nicht geringem Interesse sein, musste wol aber unternommen werden an Präparaten, wo eine reichlichere Menge und charakteristischere Formen von Organismen zu erwarten standen. Von diesem Gesichtspunkt aus mögen denn hier zwei Fälle in kürzester conciser Mit-

[1]) L. c.

theilung Platz finden; der eine, da es sich um Tuberculose handelt, durch prägnante differente Färbung lehrreich und untrüglich, der andere wegen reichlicher Anwesenheit der Pilze instructiv. Ich kann mich auf eine kurze Beschreibung der Nieren beschränken:

In einem Falle frischer allgemeiner Miliartuberculose zeigten die Nieren keine andern auffallenden Merkmale als spärliche weisse submiliare Knötchen und in etwas grösserer Zahl verwaschene anämische Fleckchen, jene Vorläufererscheinung entstehender Miliartuberkel. Auf Schnitten fanden sich nun Bacillen ausserordentlich spärlich. Ein Glomerulus, den ich auf continuirlichen Serienschnitten untersucht habe, bietet nun aber ein Bild, das ich in Fig. 3 wiedergebe, gezeichnet mit Obj. D. von Zeiss und Ocular 2 (Tub. Länge 155 mm.).

Dichte Anhäufungen von Tuberkelbacillen liegen in der einen Hälfte des Glomerulus (Fig. 3). In den meisten Gruppen gehen von einem compacten Centrum, dessen Bacillen-Filz fast unentwirrbar ist, Büschel von auffallend langen und, ein Beweis für ihre Proliferationskraft, sporenhaltigen Bacillen, als Fortsätze radiär nach mehreren Richtungen aus. Das ganze Invasionsgebiet ist verwandelt in eine mehr oder weniger homogene feinkörnige Masse, aller Kerne beraubt. Nur am Rande haben sich noch welche von unregelmässiger Form erhalten. Die Bacillenhaufen haben zum Theil eine cylinder- oder wurmförmige Gestalt, so dass es den Anschein erweckt, es liegen dieselben in den Capillar-Lumina. Kurz nach dieser Untersuchung kamen mir Koch's Mittheilungen aus dem kaiserl. Gesundheitsamt in die Hände und ich wurde überrascht durch die frappante Uebereinstimmung meiner Bacillenhaufen mit den Bildern Glasnäpfchen entnommener und dem Deckglas angetrockneter Culturen (Fig. 44). Gleiche serpentin gewundene, in der Mitte spindelförmig anschwellende Haufen hat auch Benda*) jüngst in nekrot. Nierenherden gefunden (Fig. 46), aber dass man die Bacillen gewissermassen auf der That in einer fast völlig normalen Niere ertappt hätte, ist mir in den neuesten litterarischen Mittheilungen nicht aufgestossen. Und dies ist von Wichtigkeit, denn, wie Koch richtig sagt: „bezeichnet das Erscheinen der Tuberkelbacillen den Beginn des tub. Processes.“ „Sie treten schon dann auf, wenn eben die ersten Veränderungen an den zelligen Elementen der Gewebe zu bemerken sind. Erst wenn die Tub.-Bac. vorhanden sind, entstehen die Anhäufungen epithelioider Zellen und die Bildung von Riesenzellen und noch später aus dem Zerfall dieser zelligen Elemente die bisher für so besonders charakteristisch gehaltenen käsigen Produkte.“

Ja, man darf noch mehr sagen. Ich habe also förmliche Reinculturen von Tub.-Bacillen, die sich von den Koch'schen Glasnapf-

*) Berlin. kl. Wochenschrift 1884 (12).

culturen in Nichts unterscheiden in einer histologisch erst minimal veränderten Niere getroffen.

Desquamirte Epithelien liegen frei im Capselraum und zeigen in ihrem Zellenleib 2 Bacillen. Im Capselgewebe — ob in den Cap.-Schlingen, ist nicht zu bestimmen — liegen kleine Grüppchen von unverkennbaren Bacillen ebenfalls. Nur die allernächsten interstitiellen Balken zeigen Kernvermehrung, so dass ein rundliches tuberkelähnliches, stärker tingirtes Territorium daraus allerdings resultirt (von 0,4 mm. Länge). Der betreffende Glomerulus ist der unterste seines Lobulus, liegt demgemäss dicht am arcus arteriosus, doch nicht sehr nahe der zugehörigen arteria interlobularis, da die tubuli recti unmittelbar an seiner Peripherie (gewissermassen als Tangenten) in die Höhe ziehen.

Es scheint mir auch aus diesem Untersuchungsergebniss zur Evidenz hervorzugehen, dass diese biologisch ganz specifisch sich äussernde Pilz-Gattung des Bac. tub. eine gewisse Vorliebe zeigt, sich im Glomerulus zu etabliren und dass letzterer günstige Vorbedingungen einem erspriesslichen Gedeihen und Wachsthum jener Wesen entgegenbringt. Und wenn ich auf Grund der Thatsache, dass gerade in den pilz-befallenen Theilen des Knäuels die Kerne fehlen, was ja gerade unser Bild frappant demonstrirt, die Supposition baue, es möchte vielleicht die Kernsubstanz Nährmaterialien zu jener abundanten Fortpflanzung hergeben, so wird man dagegen, vor der Hand, kaum viel Triftiges einwenden können. Ohne aber gleich so weit gehen zu wollen, kann ich mich mit der Behauptung bescheiden, dass eine Ansiedlung von Organismen — und dass dies auch für andere Pilzspecies gilt, also eine gewisse Allgemeingültigkeit beanspruchen darf, werden wir weiterhin sehen — jenen Phänomenen-Complex hervorruft, den wir seit den Ribbert'schen Untersuchungen als Ouverture einer Nephritis anzusehen geneigt sind. Für jene Frage allerdings bietet unser Fall keine Aufklärung, ob die Pilze sich im Lumen der Capillaren fortpflanzen oder aber die Zellsubstanz für ihr Weiterkommen benöthigen. Ein Licht darauf zu werfen, diene ein folgender Fall, in thunlichster Kürze mitgetheilt:

Wir haben einen Fall von ulceröser Endocarditis, multiplen Embolien in den Nieren, Milz, der Leber und zahlreichen hämorrhagischen Herden des Magens. Der Krankengeschichte entnehme ich nur das Nöthigste in gedrängtester Form: Temperaturschwankungen zwischen 38,1 (Morgens) und 41,2 (Abends). Pulse von 96—136 Schlägen. Grosse Empfindlichkeit des Pat. gegen Hautberührungen. Typhus-vor

täuschende Symptome: Rein typhöse Stühle. Meteorismus. Dagegen keine grosse Milz, kein Ileocoecalschmerz, obwol Schmerzhaftigkeit in der Gegend des colon transv. Reine, aber dumpfe Herztöne. Urin mit wenig Eiweiss. Rothe schmerzhafte Stelle am caput tibiae links (wahrscheinlich eine Embolie). Schüttelfröste, im Beginne mehrfaches Erbrechen. Starke Benommenheit des Sensor. ohne meningit. Anzeichen. Aetiologie unbekannt (von der Frau des Pat. wird Einfluss von Nässe und Kälte angegeben!).

Beschreibung der Nieren.

Beide Nieren sind gross, besitzen zarte, leicht ablösbare Capsel, nach deren Wegnahme auf der Oberfläche eine Unzahl dunkelrother Punkte und Flecke erscheinen. Die meisten überschreiten in ihrem Durchmesser 1 mm. nicht und besitzen zum grossen Theil einen helleren, gelblichen centralen Punkt, von hämorrhagischem Hof umringt. Die wenigsten erreichen 2 mm. im Durchmesser. Die Profile fast aller sind keilförmig und auch hier wiederholt sich dasselbe Bild, eine feine, manchmal etwas varicöse gelbliche Axe ist von hämorrhag. Mantel umgeben. Die kleineren ruhen mit ihrer Spitze der Basis der Markkegel auf, viele jedoch sieht man tief in die Pyramide heruntersteigen. Die Substanz quillt über das Niveau der Schnittebene etwas hervor. Die relativ verschonten Rindenpartien tragen alle eine etwas gesprenkelte (gelb und roth) Zeichnung.

Das gelbliche Centrum der kleinern Herdchen wird nun gebildet durch eine krümelige, undeutlich differenzirte, Farbstoffen gegenüber renitente Masse, in der nur noch Zelltrümmer hie und da erkannt werden. Manche Elemente sind, aus jedem Zusammenhang gelockert, herausgefallen, so dass Lücken entstehen. Je näher der Peripherie, desto wolerhaltener sind die Zellen. Sie durchsetzen die Interstitien und tragen zu deren Verbreiterung bei, wodurch die tubuli contorti zusammengedrückt, die Zellen aber getödtet werden, so dass von Kernen nichts mehr zu sehen und der Epithelkranz zu einem unförmlichen Ring verkrüppelt ist.

Da und dort helfen rothe Blutkörper mit, die Interstitien anzufüllen und übernehmen diese Aufgabe in der Peripherie des Keils, in den dunkelrothen Partien, ausschliesslich. Ein den Herd tangirender Glomerulus trägt keine frei ergossenen Blutkörper in seinen Capselraum, sondern nur ad maximum dilatirte und mit rothen Blutkörperchen ausgefüllte Schlingen.

Die von den Embolis verschonten Rindensegmente zeigen auffallend wenige Veränderungen; von den Herden aus geht wol zuweilen ein Arm infiltrirten Bindegewebes seitwärts ab, doch nur kurze Strecken lang. Tubuli contorti sammt ihrem Epithel sind wol erhalten.

Ein Glomerulus, nahe der Oberfläche, enthält in einzelnen Schlingenlichtungen feinste Mikrocokkenballen, feinste, unmessbare, dicht ge

drängte Körnchen. Die Colonien streben der Kugelform zu, füllen jedoch nirgend das Capillarlumen vollständig aus. Stets liegen sie auf der einen Seite innig der Circumferenz an, so dass gegenüber ein feines halbmondförmiges Lumen bleibt, ein eingedämmter Rest des Strombettes. In ausnahmslos allen gelingt es, einen bald platten, eher spindelförmigen, bald schwach gekrümmten, bohnenförmigen Kern nachzuweisen, der nicht etwa bloss locker der Colonie aufsitzt, sondern oft rings von Körnchen umschlossen ist und theilnimmt an der Bildung der Kugelform. Der Capselraum ist ausgefüllt von einer blassen krümeligen Masse, deren einzige Formbestandtheile schwach granulirte oblonge Wesen sind, die ich am ehesten als desquamirte Glomerulus-Epithelien anzusprechen geneigt bin, da ähnliche Gebilde den Capillarschlingen aufsitzen, während ich an den Capselepithelien auffallendere Veränderungen vermisse. Für Vermehrung der Glomerular-Kerne möchte ich mich kaum entscheiden.

Ein kurzes Wort noch über die Colonien: Wir müssen hier einen empfindlichen Punkt neuerer histologischer Forschung berühren. Noch immer ist die streitige Frage nicht endgültig beantwortet, ob die Capillarschlingen des Glomerulus nur homogen structurirte bindegewebig-hyaline Schläuche darstellen, oder ob sie aber austapezirt seien mit einer einfachen dünnen Lage platter Endothelien. Ribbert weist ihnen in einer frühern Arbeit unter allen Capillaren des menschlichen Körpers eine Sonderstellung an und spricht einem fast gänzlichen Mangel an Endothelien das Wort. (NB. Wenn ich überall von den glomerulären Gefässschlingen als Capillaren spreche, bin ich mir dieser kleinen Ungenauigkeit wol bewusst. Für unsere Frage bringt dieselbe jedoch keinerlei Unzukömmlichkeiten und mit der Auffassung als ein Wundernetz ist für dieselbe nichts gewonnen.) Er argumentirt namentlich und zwar sehr geschickt mit dem Misslingen der Versilberungsversuche nach der Recklinghausen'schen Methode[1]) und fernerhin damit, dass Pinseln und Maceration normaler Glomeruli nur noch kernlose Schlingen übrig lassen. Höchstens grössere Aeste des vas afferens mögen nach Ribbert platte, kleine, spindlige Kerne tragen, die intensiver und homogener sich färben als die etwas blass granulirten und grössern Epithelkerne. Drasch's Supposition zweier Arten von Glomeruli, die eine mit kernhaltigen, die andere mit kernlosen Hüllen, übergehe ich hier, da ihre Richtigkeit von Langhans längst angezweifelt und seither, meines Wissens, nirgend bestätigt worden

[1]) Auch von Hortolès schon angegeben.

ist. Doch Ribbert entgegen hat jüngst Nauwerck sich des Endothels und seiner Bedeutung in nephritischen Vorgängen angenommen und zwar mit Argumenten und Zeichnungen, die keinen Zweifel aufkommen lassen. Nicht darin etwa besteht die Controverse der beiden Autoren, dass sie in der Anerkennung der Kernarmuth normaler Glomerularschlingen nicht übereinstimmten, sondern Ribbert und in Uebereinstimmung mit ihm auch Cornil und Brault[1]), die französischen Forscher, leugnen eben auch eine Proliferationsfähigkeit des Endothels unter krankhaften Bedingungen, während Nauwerck energisch dafür eintritt. Und gerade durch seinen Fall erhalten Langhans' und Friedländer's Fälle ein neues Colorit. Das Vorkommen zahlreicher Kerne in den Lumina bei ersterem wurde von Ribbert einfach als thrombotische Abscheidung weisser Blutkörper abgethan, analog der Hortolès'schen Untersuchung, und letzterer lässt die Alternative von sich aus unentschieden. Mir aber sei es vergönnt, die Nauwerck'sche Ansicht als Wegleiter zu nützen. Ich muss die oben erwähnten Körnerkolonien interpretiren als Endothelien, die einem Organismenschub günstigen Nährboden gewährend und ihre Vermehrung dermassen fördernd, nun durch sie eine Schwellung und Vergrösserung erfahren haben. Diese letztere Consequenz bedarf doch wol heutzutage keiner Analogiestützen mehr. Sie ist moderner pathologischer Anschauung einverleibt und bildet eine der Hauptbrücken zwischen Existenz der Mikroorganismen im Körper und cellularpathologischem Geschehen, die Virchow so energisch postulirt — und mit Recht — denn welcher begeistertste Mikroparasitenforscher stimmt nicht mit ihm darin überein, dass nach der Constatirung der Pilze im Körper vor Allem der Modus ihres Angriffs auf den Zellenleib Object der genauesten Untersuchung sein muss. Aber gerade ja die Invasion von Pilzen in eine Zelle verhängt über diese solch deletäre Folgen, dass sie auch den meisten Neuern nicht haben entgehen können.

Den Einwand, es möchten jene Körnerballen ebensowol als embolisch verschleppte und hier hängengebliebene Dinge sich auffassen lassen, parire ich damit, dass es mir alsdann undenkbar wäre, warum die Ballen nicht die ganze Lichtung erfüllten, und

[1]) De l'inflammation des glomérules (dans les nephrites albumineuses); glomérulite. Journal de l'anatomie et de la physiologie Charles Robin et G. Pouchet.

warum — es ist dies ein Hauptargument Nauwerck's für den Beweis der endothelialen Natur seiner intracapillären Zellen — das Zellprotoplasma auf beiden Seiten des Kerns so innig mit der structurlosen dünnen Capillarhaut verschmolzen ist. Und eine sehr dringende Beweiskraft hat endlich die Gestalt und Grösse des Kerns, der, wie schon erwähnt, in keiner Colonie fehlt, und dessen morphologische Unterschiede von den zahlreichen Glomerulus-Epith. meine Figur 4, wie ich hoffe, deutlich genug demonstrirt. Die Zeichnung der untersten Colonie namentlich beweist auf das deutlichste, dass an Ort und Stelle die Vermehrung der Pilze muss stattgefunden haben, sonst könnte nicht das Capillarlumen auf das 3—4fache Volumen dilatirt sein und daneben immer noch eine dürftige Spalte bleiben, gross genug für einen spärlichen Blutstrom. Wenn aber unser Schluss zu Recht bestehen soll, so bleibt uns auch die Prämisse nicht erspart, dass die Endothelien sich vermehrt haben müssen, durch Theilung oder wie immer sonst, denn nur so ist es möglich, dass, wie unser Bild zeigt, Schlinge für Schlinge jene Bildungen zeigt.

Auch für diesen Fall habe ich numerische Bestimmungen der Epithelkerne gemacht, und da sie zu etwas positiverm, wenn auch nicht gemeingültigen Ergebniss führten, so will ich ihre Mittheilung um so weniger unterdrücken.

Ein Glomerulus von 146 μ. Durchmesser (in einem Schnitt von 12—15 μ Dicke) zeigt die Zahlen:

06767
66768
77656
58877
87950.

Dieser ist fast intact, zeigt nur spärliche, keulenförmgi in den Capselraum prominirende Epithelkerne und einzelne desquamirte, zum Theil noch zu 2—3 zusammenhängend. Die Zellen der umliegenden tubuli contorti sind wolerhalten. Keine Rundzellen liegen in den Interstitien. Andere Glomeruli von derselben Schichtentiefe, wie dieser, zur Controle gezählt, weisen ganz dieselben Zahlen auf, geringe Schwankungen zwischen 5—8 in je einem Quadrat.

In einem etwas tiefer gelegenen, der in 2 seiner peripherstен Schlingen Cokkenballen trägt, finde ich in der Region der unberührten Schlingen 5, 9, 7, 6, 5, 6, 6 etc., um die Cokkeninvasion herum dagegen 3, 4, 2, 7, 2, 4 (alle auch etwas kleiner als jene und in dem Quadrat mit 7 Kernen wird der Eindruck zersprengter Kernfragmente entschieden erweckt).

In einem der oberflächlichen Glom., durch dessen Mitte eine mit Cokken gefüllte Capillare zieht, finde ich Zahlen, die eine unleugbare Kernarmuth verrathen:

5	0	6	10	4
1	3	2	3	7
3	2		4	3
4	5		2	3
2	4	4	0	0

NB. Die schraffirte Region deutet den Weg der mit mykot. Massen erfüllten Capillare an.

NB. Es ist aus dieser Zahlenreihe weiterhin zu ersehen, auf welchen Grad der Genauigkeit die Zählungen gemacht werden können. Benachbarte Zahlen ergänzen sich. Ist wo eine auffallend niedrige Ziffer, so kann man mit Sicherheit schliessen, dass sie vom Nachbar einigermassen ausgeglichen wird. — Oft steht ein Kern auf dem Rahmen des Quadrats und gehört in keines der anstossenden Felder, wird aber dem einen nur zugerechnet. Mit geringer Uebung lässt sich diese Fehlerquelle unschwer eliminiren.

Ein etwa in halber Rindentiefe gelegener Glom., in dem eine einzige Schlinge durch Cokken bis zu 52 μ Durchmesser dilatirt ist, während die mittlere Lichtung in dieser Niere 8, höchstens 10 μ beträgt, zeigt folgende numerischen Werthe: 3, 4, 5, 5, 3, 2, 4, 6, 1, 1, 1, 3, 1, 0, 3, 5, 3, 3, 7, etc., unverkennbar einen beträchtlichen Kernverlust markirend.

Ueberdies finden sich Glomeruli genug, deren Centrum eingenommen ist von mykotischen Massen, deren Kerne aber, wenn sie nicht total geschwunden sind, nur einen schmalen peripheren Saum noch bilden.

Ich will die Zahlen nur für sich selbst sprechen lassen und den Resultaten keinen künstlich aufgebauschten Werth beimessen. Ich halte dafür, dass es sich eben wol um ein passives Abfallen der Epithelien handeln dürfte, bedingt durch Ernährungsstörungen in der homogenen Grundmembran, die in ihren nutritiven Verhältnissen jedenfalls leiden muss bei solch weitgehendem Erkranken ihrer innern Auskleidung. Und wegen des gänzlichen Mangels auch nur eines Versuches der Regeneration möchte ich diesen Kernverlust nicht mit der Ribbert'schen Desquamation identificiren. Ob für letztere solche Kernzählungen zu irgend welchen Resultaten führen können, bezweifle ich desswegen, weil die Kernzahl dort einen Gleichgewichtszustand zwischen Regeneration und Desquamation bedeutet, der der Natur gemäss sehr labil und variabel sein muss. Ich habe dergleichen Messungen noch anderweitig angestellt, ohne indess ein Gesetz abstrahiren zu können.

Haben nun die beiden bei Wege lang eingeschalteten Fälle nur dadurch Interesse beanspruchen wollen, dass sie den Modus

beleuchteten, nach dem die Pilze den Colonieboden im Glomerulus sich zu eigen machen, so fassen wir mit dem folgenden unser eigentliches Ziel wieder in's Auge, den Anfängen diffuser Nephritiden und ihren Ursachen nachzuspüren. Zudem handelt es sich um einen Fall von genuiner Endocarditis mit diffuser Nephritis combinirt, eine Erkrankung also, die Klebs den monadistischen Affectionen zugesellte. Ich suche mich auf die wenigen nöthigsten Daten aus der sehr sorgfältig geführten Krankengeschichte zu beschränken.

Ein sehr kräftiger Mann von 45 J., mit Zeichen beginnender Compensationsstörung, sucht wegen Respirations- und Circulationsbeschwerden das Hospital auf.

Deutl. Hypertr. und Dilat. des Herzens. Spitzenstoss im 6. J.-C.-R. in vord. Axillarl. Verlängerter, unreiner syst. Mitraliston. Verstärkter 2. Pulmonalton. Ein Monat später deutliches systol. Geräusch, der 2. Ton unrein an der Herzspitze. Auch über der Aorta ist ein syst. Geräusch hörbar. Lungen nur mit bronchit. Symptomen. Gegen das Ende die Anfänge einer pneumon. Infilt. rechts unten. Leberdämpfung vergrössert. Abdomen, Milz-, namentlich Herzgegend etwas empfindlich, ebenso die Gegend der l. Niere, aber nur auf Druck. Geringer Ascites, Oedem der Beine und des Gesichts, Livor der Schleimhäute. Defäcation retardirt. Urin in tägl. Menge v. 1000 1400 (aber schon unter Einfluss v. Juniperus und Cremor tart.) ist trüb, enthält viel Eiweiss und reagirt sauer. Im Sediment werden reichliche, hyaline und granulirte Cylinder, rothe Blutkörperchen und einige Blasenepithelien gefunden.

Aus dem Sectionsprotokoll interessirt uns auch nur folgendes: Hämorrhagisch-pachymeningitische Auflagerungen auf beiden Durahälften neben dem pons ein etwas grösseres Extravasat.

Mitralis zart. Aortaklappen dick und gross, zwei mit einander verbunden. Noduli Arantii überlagert von Fibrinauflagerungen. Die 3. Tasche ist perforirt und das Loch von einem hämorrhagischen Fibrin-Kranz umstellt. Lumen des l. Ventr. bedeutend erweitert, besonders gegen die Spitze eine starke Ausbuchtung mit verdünnter Wandung. Thromben fehlen durchaus, auch im Herzohr. R. Herz sehr erweitert, Hypertr. der Musculatur, namentlich im Conus pulmonalis. Dilatation des r. Vorhofs mit sehr kräftigen musculi pectinati. In den Lungen lediglich Zeichen der Bronchitis, keine eigentliche pneum. Infiltration. Gitterförmige hämorrhag. Zeichnung auf der Pleura der r. U.-L. 2 ältere gelbliche hämorrhag. Infarcte in einer beträchtlich frisch geschwellten weichen Milz.

Das Sektionsprotokoll sagt über die Nieren: N. sehr gross, von leicht löslicher Capsel überzogen. Die Oberfläche fein gesprenkelt, rothe Punkte in gelbbrauner Grundsubstanz. Vasa interlobul. der Rinde

sehr prägnant hervortretend bilden feine rothe pinselförmige Zeichnungen. Markkegel viel dunkler, violett. Beide N. gleich.

Und die anatom. Diagnose: Endocarditis mitr. et aortae mit frischen, hämorrhag. Recidiven; Dilatation und Hypertr. des Herzens. Lungenoedem. Beginnende Pneumonie im r. Unterlappen. Bronchitis ebenda. Venöse Stauung. Allgemeiner Hydrops. 2 kleine ältere Infarcte in der frisch geschwellten Milz. Muskatnussleber mit Verfettung, Ikterus. Diffuse hämorrhagische Nephritis.

Eine genauere, auf Mikroorganismen gerichtete Untersuchung der Nieren ergibt folgende positive Befunde:

Im Markkegel findet sich ein Mikrocokkenpfropf (Fig. 5), der in einem ohne Zweifel präexistenten cylindrischen Hohlraum festgekeilt ist. Von spindelförmiger Gestalt dilatirt er in der Mitte seine Hülle zu varicös anschwellender Ampulle, ein Zeichen, dass an Ort und Stelle eine Vermehrung, ein Wachsthum der Colonie muss stattgefunden haben, auf welches Argument seit Langem Recklinghausen und Klebs die Aufmerksamkeit gelenkt haben.

Zu seinen beiden Seiten sind Züge von Sechseckfiguren, zusammengedrückten rothen Blutkörperchen, zu verfolgen, also vermuthlich Gefässe, deren Endothelien übrigens durch ihr spindelförmiges Kernprofil sich charakterisiren. Der ganze Mikrocokkenpfropf zerfällt in einzelne Parzellen, die am Rand nicht etwa fein auslaufen und sich nach und nach verlieren, sondern von einem feinen Contour umschlossen, den Eindruck umhüllter Cokkenballen machen. Kerne vermisse ich darin, was aber meines Erachtens nicht hindert, der lockenden Ansicht Raum zu geben, es seien die Contouren wiederum präformirte Zellhüllen, die Cokkenballen demnach durch invasirte, im Zellenleib vermehrte Schistomyceten entstanden.

An anderer Stelle findet sich angrenzend an ein Gefässlumen ein kleiner interstitieller Herd von Zellkernen und gerade an dieser Stelle, den interstitiellen Veränderungen entsprechend, liegen desquamirte Endothelzellen mitten in rothen Blutkörperchen drin (Fig. 6). Der feine, nur durch äusserst zarten Contour markirte Protoplasmahof ist auf der einen Seite von Mikrocokken dicht durchsetzt und Ausläuferketten umgreifen den Kern, ein deutliches Zeichen für die Richtigkeit der Interpretation, dass die Parasiten in der That im protoplasmatischen Zellenkörper sitzen. Mögen nun die erwähnten Endothelien noch in Continuität mit der Gefässwand stehen oder mögen sie als desquamirter Mosaikcomplex an diese Stelle verschwemmt sein, — diese Frage wage ich aus diesem Bilde nicht zu entscheiden —, so viel ist sicher, die Zellen haben eine parasitäre Invasion erfahren und sind dadurch in ihren vitalen Functionen jedenfalls auf irgend welche Weise alterirt.

In einem kleinen Gefässchen, von etwa 12 μ Durchmesser, springen unregelmässig geformte, lichte protoplasmatische Massen in's Lumen vor und beherbergen in ihrem Innern jede 6—12—20 Cokken, von denen sich einige je zu zweien gruppiren, die andern jedoch keine

typische Anordnung innehalten. Einige machen den Eindruck, als lägen sie in der homogenen Grundmembran, die als concentrischer Ring den Endothelkranz umgreift, vielleicht auf einer Wanderung durch die Gefässwand hier ertappt. Jener prominenten lichten Ballen sind aber nicht mehr wie 5—6, woraus man die sehr spärliche Anzahl der Parasiten in diesem Bilde entnehmen mag. In einem andern ovalen Gefässlumen finden sich 2 dichtere Mikrocokkenballen von annähernd halbmondförmiger Gestalt, in deren concaver Bucht eine stärker bräunlich (Bismarkbraun) tingirte runde Figur, der Kern, ruht, während die Organismen durch ihren tiefblau gesättigten Farbenton deutlich genug abstechen.

Eine weitere Partie (Fig. 7) aus dem Markkegel zeigt dieselben Cokken in einem Gefäss, ebenfalls von feinem Contour umschlossen, ebenfalls mit Kernen, die den Parasiten dicht anliegen, zum Theil von ihnen umringt werden, was dieselbe Annahme einer mikroparasitären Invasion in die Endothelzellen stützt. Ja, diesmal ist diese Auslegung deswegen nicht zu umgehen, da die homogene Grundmembran des Gefässchens an ihrer Innenfläche der Kerne völlig beraubt, nackt liegt und, wie man aus der Figur ja deutlich ersieht, der sich retrahirende, der Kugelform zustrebende Ballen die Kerne successive von ihrer Grundlage abzuschälen scheint.

Und endlich ein letztes Bild (Fig. 8), jedoch nicht minder instructiv, da es die Pilze ausserhalb des Gefässes, im Lymphraum, wie ich vermuthen möchte, zeigt; ich habe schon oben darauf aufmerksam gemacht, wie Manches auf ein actives Durchwandern oder, wenn man will, Durchwachsen der Organismen durch die Gefässwand hindeutet und so möchte ich denn mit dieser Figur das Ziel dieser Wanderung vor Augen führen. Und dass gerade um diese kleine Pilzcolonie reichlichere Kerne sich sammeln als in der fernern Nachbarschaft, stützt eben auch wieder unsere oben mehrfach geäusserte Ansicht, dass perivasculäre interstitielle Zellenanhäufungen tiefergreifenden Schädigungen der Intima entsprechen.

Die histologischen Veränderungen sind minimale. Von Strecke zu Strecke, den makroscopischen hämorrhagischen Punkten entsprechend liegen dicht gedrängte rothe Blutkörperchen in den Anfangstheilen der tubuli contorti. Ihre Quelle ist nicht so leicht zu eruiren wie in unserm ersten Fall. Für glomeruläre Provenienz möchte ich nicht plädiren, sondern eher vermuthen, dass sie aus intertubulären Capillaren stammen, einer Station hinter dem glomerulären Wundernetz. Die Erkrankung der Glomeruli kann ich am kürzesten und treffendsten nach Cornil und Brault als glomérulite subaigue (glomerulitis subacutus) bezeichnen, wie ich denn überhaupt die Terminologie der genannten französischen Autoren behufs leichterer Verständigung über verschiedene in den Glomeruli sich abspielende Processe empfehlen möchte. — Besonders auffallend ist jedoch eine Endothel-Veränderung der kleinsten Gefässe, die namentlich im Markkegel fast zu irrigen Auslegungen verlocken möchte. Die Schwellung und Prominenz der Endothelien hat mich denn

in der That verführt, kleinere vasa recta für Henle'sche Schleifen oder feinste tubuli recti zu agnosciren und es bedurfte der wolwollenden Intervention meines verehrten Lehrers Klebs, die richtige Fährte zu gewinnen: Gerade für diese Niere ist ja die Endothelzelle mit als Hauptangriffspunkt parasitärer Attaque erwiesen, und ich stehe nicht an, die ausgesprochene Gefässerkrankung in Abhängigkeit von jenen Invasionen zu stellen.

Kurz vor Abschluss dieser kleinen Untersuchungsreihe hatte ich Gelegenheit, einen Fall charakteristischer grosser weisser Nieren zu seciren und weiterhin mikroskopisch zu untersuchen. Da eine günstige Constellation mir auch die Gelegenheit der klinischen Beobachtung wenigstens in den letzten Wochen verschafft hatte, so nöthigt mir derselbe ein ganz besonderes Interesse ab. Nicht nur fiel die Untersuchung auf die Existenz pathogener Organismen positiv aus, auch ferner fanden sich zu meinen Gunsten der Parallelismen mit den voraufgehenden Mittheilungen genug, um diesem Fall die Rolle des Schlusssteins dieser Arbeit zu gewähren.

Die ungemein sorgfältig und gewissenhaft geführte Krankengeschichte gebe ich nur im concisesten Excerpt wieder:

Ein 23jähriger Schuster, dessen Vater völlig gesund lebt, dessen Mutter an allgemeinem Hydrops zu Grunde ging, in dessen Familie rheumatische Affectionen heimisch sind, sucht wegen Schwindel, Kopfweh, Müdigkeit, Hitzegefühl, Durst, Schlaflosigkeit, Verstopfung, Appetitlosigkeit und wiederholten Erbrechens, Nackenschmerzen im Juni 1883 das Hospital auf.

Gleich beim Eintritt erstarrt der gekochte Harn zu einer Eiweisssäule, enthält hyaline und granulirte Cylinder, wenig rothe, viel weisse Blutkörper, 4,3% Harnstoff, 2,4% Eiweiss, auf die Tagesmenge 660 Ccm. berechnet: 28,38 gr. Harnstoff, 15,84 gr. Eiweiss. Doch schon Tags darauf 3,5% Harnstoff und 0,5% Eiweiss, auf 1400 Ccm. Tagesmenge 49 gr. Harnstoff und 7 gr. Eiweiss. Epithelien fehlen im mikroskopischen Gesichtsfeld. Bald tritt ein Exanthem auf an Innenseite der Arme und Beine und am Rücken, Scarlatina nicht unähnlich.

Mässig febrile Temperaturen, doch schon zuweilen auf 39,5 ° ansteigend.

Bald jedoch wird die Nephritis in den Hintergrund gedrängt durch Symptome, die zur Annahme einer basalen Meningitis zwingen. Linksseitige, dann auch rechtsseitige Abducenslähmungen, starke Bewusstseinstörung, Nackenstarre und eine heftige Cephalalgie. Aus der Krankengeschichte und den Rapporten der Klinik geht auf's deutlichste hervor, dass Huguenin die Möglichkeit einer tuberculösen Meningitis vielleicht im Zusammenhang mit einer prim. Tuberculose der Nieren auf's gründlichste in Erwägung gezogen hat. Alle Anhaltspunkte für Tuberculose fehlten und so kam denn Huguenin auf basale Ostitis mit Periostitis

und chronische Meningitis als auf das Wahrscheinlichste zurück. Da aber eine acute oder subacute Nephritis vorlag, für deren Entstehen auch Erkältung nicht angegeben war, vermuthete er auch damals schon andrerseits mykotischen Ursprung. Nach 20 Tagen verliert sich das Fieber und mit ihm die andern Symptome, die Abducensparese nicht ausgenommen. Doch durch 2 Monate hindurch dauern je 2—4 Tage anhaltende Fieberanstiege mit Eiweissvermehrung im Harn, und nicht selten mit Erbrechen combinirt, fort. Vollständig geheilt kann der Patient erst Anfang September, nach 3 Monaten Spitalbehandlung, entlassen werden. Seine Mattigkeit jedoch verlor er auch jetzt nicht ganz und schon im December findet er allabendlich seine Füsse etwas geschwollen. Oedeme und Kopfschmerzen wachsen, erstere greifen über Abdomen und Oberextremitäten. Bis zu Anfang März übersteht er 20 Anfälle, zweifelsohne urämischer Natur, bei denen ihn das Bewusstsein verlässt, nach denen die stockende Harnmenge wieder wächst.

Das Hinzukommen von Schwerhörigkeit, Schwindel, Kribbeln um die Malleolen, Hautjucken am ganzen Körper, Nasenbluten, blutigem Auswurf und zeitweiligem Erbrechen machen seinen Zustand unleidlich und lassen ihn Spitalhülfe nachsuchen.

Die Harnmenge übersteigt selten 700, das specifische Gewicht schwankt zwischen 1020—1025. Hin und wieder kleine abendliche Fieberregungen. Urämische Anfälle, mit Puls- u. Athembeschleunigung, klonischen Convulsionen, Verdrehen der Augen, Dilatation der Pupillen, Erbrechen, Harnretention, Benommenheit des Sensoriums hin und wieder, einst 15 Mal im Tag, von öfterem Erbrechen begleitet.

Der Harn ist sehr trüb, eiweissreich, enthält ziemlich viel hyaline Cylinder, doch keine Blutkörperchen. Während der Anfälle bleiben die Cylinder im Harn aus, um nachher in reichlicher Menge sich darin wieder finden zu lassen, ein treffliches Beispiel für die, allerdings gewiss nicht alleingültige Ansicht, dass der urämische Anfall Folge einer Verstopfung der Harnkanälchen Seitens der Cylinder sei. 2 Wochen nach dem Wiedereintritt des Kranken werden im Harn rothe, stark gequollene Blutkörperchen gefunden, keine weissen, keinerlei Cylinder. Noch jetzt, Mitte März, ergibt die Untersuchung des Herzens keine deutlichen Zeichen einer Hypertrophie; die Augenspiegeluntersuchung, von competentester Hand ausgeführt, fällt negativ aus. Bei künstlich geförderter Diurese wird ein stark sedimentirender Harn gewonnen, reich an hyalinen, oft mit Fetttröpfchen besetzten Cylindern; Lymphoidkörper, zum Theil verfettet, fehlen nicht. Es fällt eine eigenthümliche Formation der Harnsäurekrystalle auf. Dieselben bilden lange Spiesse, die in ihren Ausläufern farblos, in der Mitte aber gefärbt sind. Sie formiren morgensternartige Figuren, lösen sich in Na OH. Daneben Wetzsteinformen, und 4 oder 6seitige Krystalle mit abgerundeten Ecken. Die Cylinder mehren sich und erscheinen in mannigfaltigsten Formen, lange schmale, breite, etwas gestreifte, mit Harnkanälchenepithel und runden Zellen bedeckte. Ende April klagt der Kranke über verschwommenes Sehen und die ophthalmosk. Untersuchung lässt eine ungewöhnlich

starke Retinitis erkennen, die in Form sehr weisser, erhabener, streifiger Plaques radienartig die Pupille umgreift. Apoplexien sind nur spärlich. In der Maculagegend nur ganz kleine, runde, glänzende Fleckchen. Lage, Form und Richtung der weissen Flecken sprechen für Nester varicöser Nervenfasern. Mehr und mehr stockt die Diurese, Oedeme nehmen überhand, Somnulenz dauert fast beständig, ein penetranter Geruch aus dem Munde nach zersetztem Harn zeigt eine chronische Urämie an und unter entsetzlicher Dyspnoë, wegen steigenden Lungenoedems, löscht das Leben aus.

Das Sectionsergebniss stimmte mit der klinischen Beobachtung überein. Nur eine unzweifelhafte Hypertrophie mit geringer Dilatation war der klinischen Untersuchung trotz darauf gerichteter Aufmerksamkeit entgangen, wiederum ein Beleg für die Richtigkeit der Ansicht, die Klebs längst schon und später Weigert vertheidigt haben, dass nämlich Hypertrophie des Herzens kein differential-diagnostisches Symptom der Granularniere gegenüber grosser weisser sei, sondern dass letztere ebensowol zur Hypertrophie führe. Dieser Fall könnte sogar zu Gunsten Senators ausgebeutet werden, der bekanntlich die concentrische Herzhypertrophie im Gefolge der Granularniere, die excentrische aber nach grosser weisser Niere auftreten lässt, eine Antithese, der ich jedoch die beanspruchte Allgemeingültigkeit nicht zuerkennen kann. Sei dem aber, wie ihm wolle, die Herzhypertrophie ist eine streng postulirte Deduction der chemischen Theorie, die seit den Grawitz-Israël'schen Versuchen mehr und mehr an Gönnerschaft gewinnt.

Die Nieren sind ganz bedeutend vergrössert, die Capsel leicht abzuziehen. Oberfläche glatt, violett und milchweiss gesprenkelt. Rinde mächtig verbreitert, gelb und weiss gefleckt, einzelne Stellen fast rein milchweiss, die Papillen blass; in der Rinde fallen jene gallertigen, wasserhellen Züge (von Klebs und Weigert hervorgehoben) nicht auf, in den Calices finden sich crystallinische gelbliche Concretionen.

Die anatomische Diagnose fasst den Befund zusammen in:

Allgemeines Anasarca und Hydrops. Herzhypertrophie mit geringer Dilatation. Induration der Milz mit hyperplastischen Knoten, Stauungsleber, grosse weisse Nieren. Retinitis Brightica.

Mikroskop. Untersuchung (meist mit Hartnack *IX* und Zeiss *E* ausgeführt) ergibt folgendes:

Die Gefässknäuel der oberflächlichen Reihe Malpighi'scher Körper zeigen fast keine Veränderungen; nur da und dort sind periphere Schlingen zu kernlos homogenen Schleifen metamorphosirt. Den Capselraum umgreift eine kernreiche Sichel, deren spitze Enden den Stiel des Glom. umklammern, deren grösste Breite dem vas. aff. gegenüber liegt. Die Kerne, an der Peripherie rundlich, in der Form sehr übereinstimmend

mit dem Glomerulus-Epithel werden näher dem Capselraum mehr und mehr länglich, stäbchen- und spindelförmig und zwar sind sie so angeordnet, dass die Kerne Pol gegen Pol gerichtet, dünne Lamellen bilden, welche concentrische halbzirkelförmige Touren um den Glom. beschreiben, nicht selten von leicht welligem Bau. Der dem vas. aff. gegenüber liegende Pol des Glom. ist so fest mit diesen Lamellen verkittet, dass es unmöglich ist, eine Grenze zwischen Glom. und Capsel zu statuiren. Leicht hingegen wird das zwischen der lamellösen Schicht und dem pericapsulären Bindegewebe, welch' letzteres mit seiner perluciden fasrigen Structur, mit feinen spindligen und sphäroiden Kernen unvermittelt ansetzt. Von Pol zu Pol misst der Glom. 166 μ und der aequatoriale Durchmesser weicht kaum davon ab. Bei einer Schnittdicke von 15—20 μ sind die Kernzahlen 7, 10, 8, 6, 9, 11, 9, während die homogenen hyalinen Partien nur 2—6 Kerne im Mikrometerquadrätchen enthalten.

Es unterliegt keinem Zweifel, dass die Interstitien kern- und faserreicher sind als in normalen Nieren. Interstit. Züge von 10 μ Breite scheiden die tub. contort., ja zwischen Malp.-Capseln und gewundenen Kanälchen sind Züge von 20 μ keine Seltenheit. Sie bestehen aus hellem, leicht gefasertem Bindegewebe mit gracilen stäbchen- oder spindelförmigen Kernen. Von Strecke zu Strecke stösst man auf kleine herdförmige Territorien, aus demselben Bindegewebe bestehend, doch mit auffallend weiten Gefässchen von durchaus capillärem Bau. 2 parallele Linien mit leichten, den Kernen entsprechenden Anschwellungen markiren ein zwischen drin gelegenes Lumen, nicht selten von 16 –18 μ Durchmesser, unerhörte Dimensionen für Capillaren. Kein Interstitium beinahe wird durchstöbert, ohne dass ein dermassen dilatirtes capilläres Lumen auffiele.

Und was uns in Schrumpfnieren geläufiger Befund geworden, jene Dilatation gewundener Kanälchen mit Verkümmerung und Abplattung des säumenden Epithelkranzes finden wir auch hier, wenn auch nur andeutungsweise. Kanälchen von 50—55 μ Durchmesser kommen vor.

Aber fast die meisten Glomeruli können kaum beträchtlich gelitten haben. Histolog. Veränderungen sind nicht an ihnen wahrzunehmen, als etwa jene hyaline Metamorphose peripherster Schlingen. Zuweilen bieten sie den Anblick amyloid degenerirter Capillaren, doch versagt die Jürgens'sche Reaction vollständig. Am ehesten möchte ich sie daher der hyalinen Degeneration Recklinghausen's zugesellen.

Auf interstitiellen Plätzen da und dort treffen wir auf Zeugen frischester Entzündungsschübe, Rundzellen und Infiltrationen, da pericapsulär im Halbmond, dort intertubulär in Netzfiguren angeordnet, wol auch grösseren Gefässchen entlang. Es finden sich Repräsentanten aller Stadien pericapsulärer Entzündung, frische Rundzellensicheln, bindegewebige, granulationsähnliche Ringe und als Ausdruck abgelaufener, obliterirender Processe, wenige geschrumpfte, fibrös entartete Knäuel. Hlava und Thomayr, die Prager Forscher, mögen meinen Fall auch zur Stütze ihrer These heranziehen, dass das anatomische Substrat des urämischen

Symptomen-Complexes in entzündlichen Infiltrationen um die Malpigh.-Capseln, insonderheit um das vas aff. bestehe. Mein Fall äufnet ihr Material.

Sodann fallen die Arteriolen kleinsten Kalibers bis hinauf zu den art. interlobulares auf durch Reichthum an Längs- und namentlich aber an Quermuskelkernen, die mehrfache concentrische Lagen formiren. Ich kann diese Bilder nur als ächte Hypertrophie der muscularis interpretiren im Sinne Ewald's, gewissermassen als einen physiologisch compensatorischen Vorgang, wie Israel nicht unzutreffend anmerkt, während, um desselben Autors Ausspruch zu adoptiren, jene eminent pathologische Degeneration, die Endarteritis in meinem Falle durchaus fehlt.

Die Organismenfunde aber sind folgende:

Interstitielle Capillar-Netze bilden feine Zeichnungen dadurch, dass Mikroorganismen in Reihen den Wandungen anliegen und so einen doppelten Parallelcontour formiren. Hie und da wird dies zarte Dessin durch einige grössere Pilzballen unterbrochen, in dessen Centrum oder an dessen Oberfläche selten ein flacher Kern vermisst wird; Beweis der cellulären Natur des Invasionsbezirkes. Fig. 9 demonstrirt Capillaren zwischen tubulus rectus und contortus einerseits und tubulus contortus und Malpigh.-Capsel andrerseits; sie sind dicht mit Cokken angefüllt und durch diese entschieden dilatirt.

Kein einziger Glomerulus enthält Cokken, so dass die oben auseinandergesetzten Ansichten für diesen Fall offenbar der Modification bedürftig sind. Einen unanfechtbaren Grund für dies eigenthümliche Verhalten habe ich nicht auffinden können. Offenbar sind die Glom.-Capillaren, auch jene von hyaliner Degeneration verschonten, weit undurchgängiger als ihr Aussehen erwarten lässt.

Hingegen finden sich reichliche circumcapsuläre Gefässinjectionen in trefflicher Uebereinstimmung mit verschiedensten Entzündungsphasen.

Die wichtigsten Zusammenhänge aber erschliessen sich bei einer Untersuchung mittelst der starken Oel-Immersionen.

Intertubuläre Capillaren schliessen flache, zarte Zellen, desquamirte Endothelien ein, deren protoplasmatischer Mantel mehr oder weniger von Organismen besetzt ist (Fig. 10). Andere noch in Continuität mit der Wandung haben eine Invasion erlitten, die wiederum nur den Kern schont. Aber von hier aus wachsen Zwillinge, bald aber Gruppen derselben durch den zarten Gefässsaum und sammeln sich, kaum der Lichtung entschlüpft, in unregelmässig, einmal spindlig, ein ander Mal reihenweis geformten Colonnen. Es ist kaum ein Bild mehr dazu angethan, den Modus der Ansiedlung von Organismen im Gewebe anschaulich zu lehren.

Die Charakteristik dieser Pilze ist diese: 2 Pol an Pol stehende oblonge Cokken, jeder annähernd semmelförmig, seitlich seicht eingekerbt, beide zusammen circa 2 μ lang. (Bei Oel-Immersion $^1/_{12}$, ocular 3 Zeiss gemessen.) Die Form ist in allen Theilen des Organs ungemein

constant. Reihen von höchstens 6—8 einzelnen Individuen kommen vor, intra- und extracapillär. Einem allein begegnet man so gut wie nie, fast immer in Zwillings-Anordnung.

Ich hoffe, dass man dem Mitgetheilten nicht wird den Vorwurf machen können, es seien blosse „Bakterienbefunde mit Bakterienwirkungen identificirt“ [1]). Und wenn „die Zahl der Fälle von bloss beobachtetem Vorkommen der Mikroorganismen auf diesem und jenem Nährsubstrat um das mehr als Tausendfache die Zahl der Fälle, in welchen eine constatirte Veränderung mit unantastbarer Sicherheit den gleichzeitig gefundenen Organismen zugeschrieben werden kann, übersteigt“, so hoffe ich, dass meine Fälle in der zweiten Kategorie Aufnahme finden mögen, denn man wird mir nicht das Bestreben absprechen können, in Wort und Bild die Abhängigkeit der cellular-pathologischen Phänomene von Parasiten klar zu legen. Zumal auf die Wechselverhältnisse zwischen Organismen und Medium bei primitivem Parasitismus ist wol einiges Licht geworfen worden. Es war ja ein glücklicher Zufall, der uns eine pneumonische Nephritis in solch früher Phase in die Hände spielte.

„Von explosiver, die gegenseitige Vernichtung bedingender Wechselwirkung“ war nicht die Rede, doch haben wir die Organismen in ihren ersten Colonisationsbestrebungen, in ihren primitivsten Versuchen, sich das Zellmaterial als Nährsubstrat zu eigen zu machen, beobachten können. Wenn ich aber nun weiterhin in vielleicht etwas kühnem Sprunge gewagt habe, eine Verwandtschaft nachzuweisen zwischen jenen allerursprünglichsten Dokumenten einer Pilzinvasion und den Endstadien protrahirter Nephritiden, entzündlicher Schrumpfniere einerseits und grosser weisser Niere andrerseits, so verkenne ich durchaus nicht, dass die Tragweite des Schlusses in keinem richtigen Verhältnisse steht zu den allerdings dürftigen, aus spärlichem Material abstrahirten Prämissen. Aber auf der andern Seite war die morphologische Congruenz der gefundenen Organismen zu stringent, konnten ferner die histologischen Veränderungen gar zu wol als Anfangs- und Endetappen ein und desselben chronischen Entzündungsprocesses ausgelegt werden, ohne gegen allgemein pathologische Lehren zu verstossen, als dass ich der Lockung hätte widerstehen können, den Sprung zu thun. Ist das Wagniss doch bei Licht besehen nichts anderes

[1]) Wernich l. c.

als ein Versuch, mit anatomischen Hilfsmitteln Thatsachen zu ergründen und zu stützen, die auf klinischem oder statistischem Wege längst haben gefunden werden wollen. Schon in Frerichs' System rangirt der Morb. Brightii rheumaticus in erster Colonne. Mit Klappenerkrankungen findet man ihn in der Litteratur sehr häufig zusammengebracht: nach Dickinson in 43,2 %, nach Förster in 39 %, nach Barclay in 35 %. Buhl's Bemühungen, die Herzhypertrophie auf concomitirende Myocarditis (auch eine rheumatische, besser monadistische Affection) zurückzuführen sind, wenn auch nicht allgemeiner Beliebtheit theilhaftig, doch bekannt genug. Und um ein numerisches Urtheil zu haben, citire ich nach Hlava und Thomayr die statistischen Erhebungen aus dem Prager pathologischen Institut.

Unter 22 Fällen acuter interstitieller Nephritis finden sich combinirt:

8 mit Pneumonie,
2 „ Endo- und Myocarditis,
2 „ Endocarditis,
1 „ Encephalitis

und von 87 Fällen chron. interst. Nephritis während desselben Zeitraums:

10 mit Pneumonie,
2 „ Endocarditis,
2 „ Myocarditis,
3 „ Pericarditis,
1 „ Pneumonie u. Peri-endocard.,
2 „ Periendocarditis.

Eine charakteristische Vermuthung der genannten Prager Autoren kommt meiner Ansicht solchergestalt zu Hülfe, dass ich deren Citat nicht unterdrücken kann: „Möglicherweise haben sowol die complicirenden entzündlichen Processe, als die Nephritis einen gemeinsamen Entzündungserreger".

Aus rein klinischen Gründen betrachtet Leyden die Nephritis nach acutem Gelenkrheumatismus als parasitäre Form und sagt ausdrücklich von ihr aus, dass sie sehr leicht zur Schrumpfniere werde. Schwere Formen der Nephritis sah derselbe Forscher bei Endocarditis; doch da ihm der Nachweis ächter Embolien nicht glückte, stellt er beide Processe als Folgen fortdauernder Infection dar.

Es sind, so möchte ich mich ausdrücken, lokalisirte Manifestationen einer chronischen Bakteriohämie — wie ich Benda's Ausdruck Bacillämie in einen generellen Namen übersetze.

Darin, dass man sich hütet von Embolie zu reden, wenn nicht ein geronnener oder irgendwie entstandener Körper in toto durch den Blutstrom verschwemmt wird bis an die Stelle, die den Durchtritt verbietet, sondern wenn nur einzelne Mikroben sich ansiedeln und durch Vermehrung nach und nach und erst nachträglich die Lichtung verlegen, darin handelt man ja ganz im Sinne Virchow's, der erst neuerdings in der Discussion gegenüber Benda sich energisch gegen eine solche Verallgemeinerung seiner ursprünglichen Termini verwahrte.

Für manche Beweise des Wolwollens und Zutrauens sage ich Herrn Prof. Dr. Edwin Klebs, meinem lieben und verehrten Lehrer, an diesem Orte herzlichsten Dank.

Erklärung der Tafeln.

Fig. I. (Taf. 1.) (Nephritis nach Pneumonie.) Entwicklung von Organismen im Innern einer Lymph-Endothelzelle. In Folge dessen varicöse Erweiterung des wandungslosen Canals. Zerstreute Zwillingscokken dringen vom Lumen her in's Gewebe.

Fig. II. (Taf. 1.) (Nephritis nach Pneumonie.) Bluterguss in eine Malpighi'sche Capsel. Eine Gruppe oblonger Monadinen in die Blutkörperchen eingebettet. (Die Sechs-Eck-Zeichnung der comprimirten rothen Blutkörperchen ist etwas zu schematisch ausgefallen.) (Zeiss *E*, ocul. 2 [die Organ. nach Imm. 1/18 nachher eingezeichnet].)

Fig. III. (Taf. 2.) Miliartuberculose der Niere. Dichte Büschel von Tub.-Bacillen (ähnlich den Koch'schen Glasnapf-Culturen) in einem Lappen des Glomerulus. Gänzlicher Verlust der Kerne daselbst. (Obj. *D*, ocul. 2, Tub.-Länge 155 mm.)

Fig. IV. (Taf. 2.) (Nephritis nach Endocarditis ulcerosa.) Mikrocokken-Entwicklung innerhalb der intra-capillären Endothelien in einem Glomerulus. Dilatation der Capillarschlingen (rechts unten zu enormem Ausmass). Die Kerne liegen jeweilen dem Mikrocokkenballen halbmondförmig auf. (Zeiss *E*, ocul. 2, Tub.-Länge 155 mm.)

Fig. V. (Taf. 2.) Diffuse Nephritis nach genuiner rheumatischer Endocarditis. Mikrocokkenpfropf in einem Lymphraum des Markkegels. Die Zerklüftung in mehrere Schollen spricht für eine parasitäre Invasion mehrerer präexistenter Zellterritorien. Deutlich ausgesprochene ampulläre Erweiterung des Canals. (Zeiss *D*, ocul. 2.)

Fig. VI. (Taf. 1.) Vom demselben Fall wie Fig. 5. Um ein kleines venöses Gefässchen ein entzündlicher Herd. Im Gefässlumen desquamirte Endothelzellen zwischen rothen Blutkörperchen gelagert. Zwillingscokken in einer grössern Zelle. (Zeiss, homog. Immers. 1/18, ocul. 2.)

Fig. VII (Taf. 2.) demonstrirt die Entwicklung der Parasiten im endothelialen Zellenleib und das secundäre passive Abschälen der Intimazellen von der Grundmembran. (Zeiss, homog. Immers. 1/12, ocul. 2.)

Fig. VIII. (Taf. 2.) Ein Mikrocokkenballen nach seiner Durchwanderung durch das Gefässchen, wahrscheinlich nun im perivasculären Lymphraum angelangt.

Fig. IX. (Taf. 3.) Typische grosse weisse Niere. Links: Rand einer Malpigh.-Capsel. In der Mitte ein tub. contort. und rechts ein tub. rectus. Jeweilen dazwischen Capillaren, dicht mit Cokken angefüllt und zweifelsohne durch diese dilatirt. (Zeiss *E*, ocul. 2, Tub.-Länge 155 mm.)

Fig. X. (Taf. 1.) Endothelien in intertubulären Capillaren in verschiedenen Stadien. Erste Invasion der Cokken bis Desquamation der Zellen. Durchwandern durch die Capillarwand ins Bindegewebe. Deutliches Freibleiben des Kerns. (Zeiss, homog. Immers. $^1/_{12}$, ocul. 2, Tub.-Länge 155 mm.)

Alle Zeichnungen sind mittelst des neuen Zeichenapparates von Zeiss (nach Abbé) gefertigt.

Lith. Hofer u. Burger, Zürich.

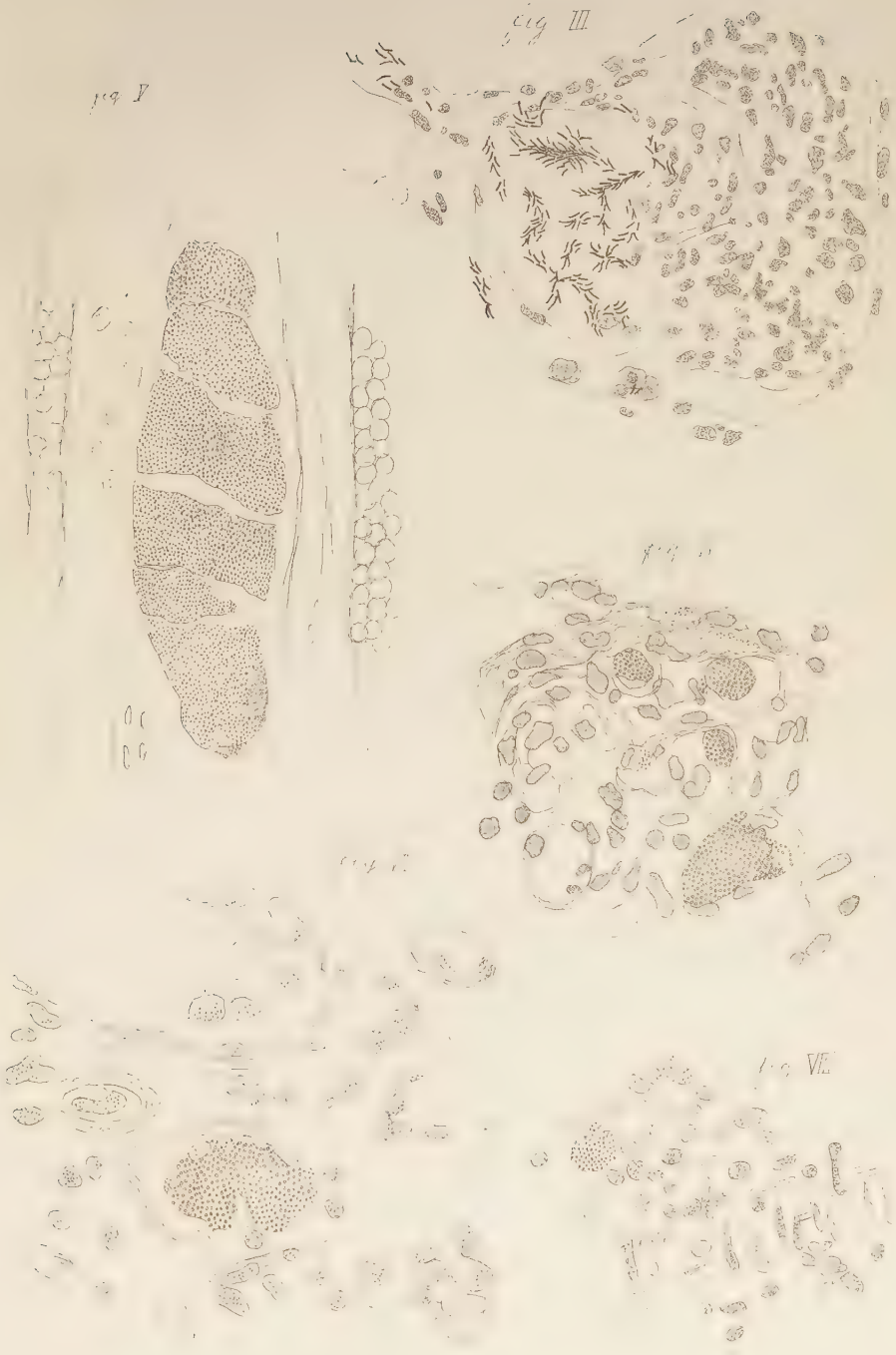

Lith. Hofer & Burgen, Zürich

Fig. IX.



Lith. Hofer & Burger, Zürich.